

# Polmonite atipica primaria

Due casi risolti con la terapia omeopatica

## INTRODUZIONE

**F**ra Giugno e Luglio 2006 ho affrontato due casi di polmonite atipica primaria, probabilmente conseguenza della stesso agente patogeno. Nella mia attività di medico omeopatico ho affrontato circa 30 casi di polmonite, sempre con buoni risultati. Nei casi in cui la fiducia nella terapia omeopatica da parte dei Pazienti era troppo limitata dalla paura per la malattia o l'ambiente familiare era troppo avverso, fatta la diagnosi comunicavo loro che non c'erano le condizioni sufficienti perché mi occupassi del caso. Col senno di poi mi comporterei allo stesso modo. La terapeutica omeopatica ed un buon conoscitore di essa sono mezzi sufficienti per guarire questi casi, evitando complicazioni ed una lunga convalescenza. Certamente occorrono dedizione, cura ed una certa esperienza per evitare che la situazione sfugga di mano.

Ho potuto verificare che, nel quadro globale della cura di un Paziente, un episodio broncopolmonare spesso segna un momento determinante. Intendo dire che tutta la problematica del Paziente, le sue varie patologie e la sua condizione in toto, possono sfociare in un episodio acuto e profondo quale una broncopolmonite, alla cui soluzione spesso segue un significativo miglioramento dei sintomi più gravi della malattia cronica. I due casi che seguono sono assai esplicativi di questo concetto.

## POLMONITE ATIPICA PRIMARIA

La dizione di Polmonite Atipica o Polmonite Atipica Primaria viene da

tempo usata in medicina per indicare tutte le forme di polmoniti virali o da microrganismi con caratteristiche intermedie tra i virus ed i batteri (Mycoplasma e Clamidio); poiché le polmoniti virali sono polmoniti che colpiscono l'interstizio del polmone, vengono anche dette Polmoniti Interstiziali: quindi il termine Polmonite Atipica può essere sinonimo di Polmonite Virale o di Polmonite Interstiziale. È così chiamata per differenziarla da quella tipica, cioè quella lobare. (...) È causata da vari microrganismi: Mycoplasma Pneumonie, Clamidia Pneumonie, Rickettsie, Virus influenzali tipo A e B, Virus respiratorio sinciziale, Adenovirus, Rhinovirus, Virus parainfluenzale, Virus della varicella, Virus della rosolia. Ciascuno di questi agenti può causare una semplice infezione delle vie aeree superiori o una infezione più grave delle basse vie respiratorie che è associata a elementi favorenti (età avanzata, malnutrizione ...). (...) Una caratteristica della polmonite atipica è la cosiddetta dissociazione clinico-patologica, cioè il fatto che alla sintomatologia clinica non corrispondano reperti all'esame obiettivo o questi sono molto scarsi (l'RX invece dà una immagine ben visibile)<sup>1</sup>. I sintomi iniziali ricordano l'influenza con malessere generale, mal di gola e tosse secca, di intensità crescente con il progredire della malattia. Si possono presentare episodi parossistici di tosse, con produzione di un escreato mucoso, mucopurulento o striato di sangue. (...) La sintomatologia acuta di solito persiste da 1 a 2 sett.

## RIASSUNTO

Per Polmonite Atipica Primaria si intendono tutte le forme di polmoniti virali o da microrganismi con caratteristiche intermedie tra i virus ed i batteri. Il trattamento antibiotico riduce il periodo febbrile e gli infiltrati polmonari e accelera la risoluzione dei sintomi, tuttavia non provoca una guarigione microbiologica. Molti pazienti continuano a lamentare una sintomatologia sistemica con astenia e malessere generale per diverse settimane. L'articolo mostra due casi clinici trattati omeopaticamente. Con la terapia omeopatica è possibile ottenere una guarigione completa, a volte più veloce, sempre priva di complicanze e senza prolungate convalescenze. Spesso al superamento della malattia fa seguito un miglioramento delle patologie croniche del Paziente.

## PAROLE CHIAVE

Polmonite – Terapia antibiotica - Convalescenza – Terapia omeopatica - Guarigione

## SUMMARY

Primary Atypical Pneumonia is meant to be all wide range of viral pneumonias or microorganisms that are something in between virus and bacteria. The antibiotic treatment reduces indeed the fever period and the pneumonia infiltrates and it speeds the improvement of symptoms, but it doesn't really provoke a microbiological recovery. Many patients keep on complaining asthenia and general uneasiness over weeks. The article shows two homeopathic cases: it is possible to get a real recovery by using homeopathic therapy and in some cases the recovery is even quicker, always without any serious consequences. Getting the disease over is followed to a general improvement of Patient's chronic diseases.

## KEYWORDS

Pneumonia – Antibiotic Therapy – Convalescence – Homeopathic therapy – Recovery

ed è seguita da una graduale regressione, sebbene molti pazienti continuano a lamentare una sintomatologia sistemica con astenia e malessere generale per diverse settimane. La malattia di solito non è grave e la risoluzione spontanea è la regola. Tuttavia, alcuni pazienti presentano delle gravi polmoniti, che talora portano a una sindrome da distress respiratorio dell'adulto. Le complicazioni extra-polmonari sono frequenti e comprendono anemia emolitica, complicanze trombo-emboliche, poliartrite o sindromi neurologiche, quali la meningoccefalite, la mielite trasversa, le neuropatie periferiche o l'atassia cerebellare. (...) I farmaci di scelta sono le tetracicline o l'eritromicina 500 mg PO q 6 h per gli adulti o l'eritromicina 30-50 mg/kg/die per i bambini con < 8 anni. La claritromicina e l'azitromicina sono anch'esse efficaci. Il trattamento antibiotico riduce il periodo febbrile e gli infiltrati polmonari e accelera la risoluzione dei sintomi. Tuttavia, gli antibiotici non provocano una guarigione microbiologica; i pazienti trattati continuano a essere portatori del microrganismo per diverse settimane<sup>2</sup>. Nella pratica clinica classica il più delle volte il Paziente assume antibiotici da 2 a 4 settimane, a volte cambiando anche il tipo di farmaco a causa della scarsità di risposta o tentando una combinazione di più farmaci. Forse anche per questo la ripresa completa delle normali condizioni è tardiva e stentata.

## CASI CLINICI

### BRONCOPOLMONITE IN UN BAMBINO

Bambino di 6 anni, di origine brasiliana, adottato 3 anni prima insieme ad una sorella maggiore. I genitori erano tossicodipendenti. Lo ho in cura da poco dopo l'adozione. Di temperamento solare, allegro, simpatico, brillante, un vero attore! Dicono di lui i genitori. Sin

dall'inizio voleva toccare tutto, assaggiare tutto, ma particolarmente i DOLCI. Sempre un ottimo sonno, anche nel pomeriggio, scadente controllo dell'alvo, epistassi, autonomo; tutti i vaccini incluso BCG e febbre gialla: *Sulphur* è la prima prescrizione. Presto il bambino evidenzia una debolezza respiratoria che si manifesta con crisi asmatiche frequenti oltre a laringiti ed altre infiammazioni quali faringiti ed otiti. Anche un'aggressività rilevante; picchia, sfida; anche balbuzie, catarri cronici ed epistassi. Viene curato con *Chamomilla* e *Mercurius* nel corso di un anno. La sua condizione migliora, anche l'aggressività e, dall'Aprile 2005, per una sintomatologia che include i sintomi di: seduttività, loquacità sfrenata e vanità, oltre alle crisi asmatiche, seppure diradate, inizia ad assumere *Lachesis mutus* a varia potenza.

### 17 LUGLIO 2006 – IN STUDIO

*Ha trascorso un anno fantastico!*

*Tre settimane or sono ha iniziato ad essere irritabile, nervoso, contrariante.*

Nel frattempo il bambino chiacchiera, interviene, è molto mobile, tocca tutto, estremamente vivace, eccitato, su di giri. Continua la madre:

*Poi è arrivata la T a 39°C, allora ho utilizzato Lachesis mutus 200K in gocce, come sempre quando ammalava, ma questa volta non abbiamo avuto lo stesso risultato. Ha anche avuto dolore ad un dente e sangue dal naso per 2-3 giorni. Da qualche giorno ha tosse grassa; prima era secca, poi grassa, poi ancora secca, quasi convulsa ... E comunque ha febbre oramai da 8 giorni!*

Visito il bambino e trovo una condizione di bronchite asmatica, situazione piuttosto comune nella sua storia, meno nell'ultimo anno e sempre risolta velocemente da *Lachesis mutus*; inoltre la febbre costante complica il quadro, in contrasto con la vitalità del bambino, che sembra non risentire di tutto ciò. La madre continua a comunicarmi dei dati:

*Balla molto e bene. E' inarrestabile, brucia, brucia, brucia ...*

Riflettendo sui sintomi seleziono quattro possibili medicinali: *Lachesis* a potenza superiore; *Iodum*; *Sulphur iodatum* e *Tarentula*. Scelgo IODUM 200K e le chiedo di tenersi quotidianamente in contatto.

### 21 LUGLIO 2006 – IN STUDIO

Dopo l'assunzione del medicamento ebbe un'accentuazione della già intensa agitazione, poi ancora epistassi, poi esacerbazione della febbre, che successivamente è scomparsa e da ieri ancora tornata. Per nulla convinto della bontà del risultato ho chiesto una Rx del torace (Figura 1 e 2): *Ili congesti bilateralmente. A sinistra, in corrispondenza della piramide basale, sono visibili degli addensamenti peribronchiali con relativo affastellamento del disegno bronchiale specie a livello epifrenico; riconoscibile l'ispessimento della scissura pleurica ed una parziale obliterazione del seno costo frenico sul versante posteriore laterale. Immagine cardio-aorto-mediastinica nei limiti. Seno pleurico destro libero. Regolare lo scheletro visibile.*

Sostanzialmente una broncopolmonite sinistra con risentimento pleurico. La madre è preoccupata, ma disponibile. Raccolgo i sintomi:

Verso le 16-17 sale la T, fino a 38,7°C, poi inizia a scendere.

Ha tosse secca e grassa, in particolare la sera, a letto. Rimane raucedine.

Alle 11 ha vomito di cibo. Ieri ha avuto diarrea.

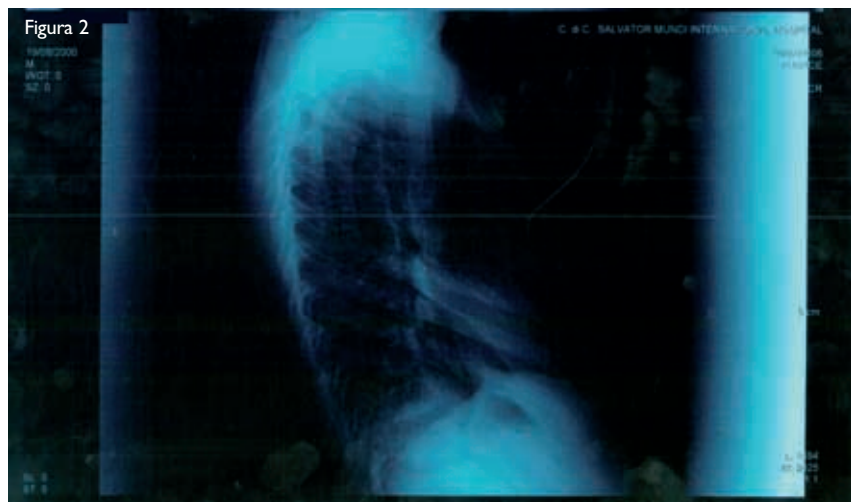
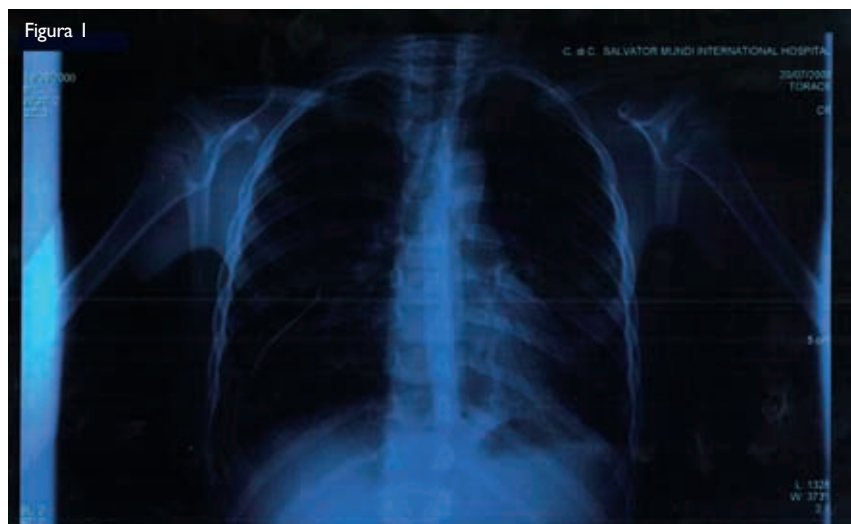Un herpes al labbro inferiore.

Sudorazione notturna.

E' senz'altro meno agitato. Abbraccia e bacia la madre ed il padre, più del solito. Tranquillizza gli altri. E' preoccupato per gli altri se stanno male.

Chiede quasi esclusivamente gelati.

All'esame obiettivo rilevo chiaramente la broncopolmonite al lobo inferiore sinistro e lingua a carta geografica.



Repertorizzo alcuni dei sintomi raccolti<sup>3</sup>:

CHEST - INFLAMMATION - Lungs - left

CHEST - INFLAMMATION - Lungs - left - Lower lobe

MOUTH - MAPPED tongue

GENERALS - FOOD and DRINKS - ice cream - desire

Il risultato, in ordine di completezza dei sintomi, è: *Sulphur, Tuberculinum, Phosphorus, Calcarea c., Natrum sulphuricum*. Tenendo conto dello stato d'animo del bambino - l'affettività e la preoccupazione per gli altri - scelgo: PHOSPHORUS 30 CH, 3 granuli ogni 4 ore circa per le prossime 48 ore.

#### FOLLOW UP

Ci fu un miglioramento veloce e graduale, con scomparsa della febbre e fluidificazione delle secrezioni. A seguire fu prescritto PHOSPHORUS 200K, che poi venne ripetuto a distanza di qualche giorno, dopo aver rilevato che il miglioramento clinico stava rallentando. Il giorno 31 fu effettuata un'altra Rx (Figure 3 e 4) col seguente risultato: *All'esame attuale non sono evidenti le piccole aree di riempimento alveolare confluenti che, in campo medio di sx, erano presenti nell'esame precedente portato in visione. Il seno costofrenico di sx risulta al momento oblitterato. Se ne sarebbe dovuta effettuare un'altra, ma le condizioni cliniche erano così rassicuranti, nessun sintomo più presen-*

te, che insieme alla madre decidemmo di soprassedere.

**DUE MESI DOPO** - In concomitanza con l'inizio della scuola è tornata una tosse persistente associata a raucedine e febbricola. Lo visito, escludo complicazioni bronco-polmonari e faccio diagnosi di laringo tracheite. La madre afferma: *Quando sta male diventa una pila impazzita!* Il bambino parla, non sta fermo, è veramente logorroico. Prescrivo TUBERCOLINUM DI KOCH 200K, ma il miglioramento conseguente non porta alla guarigione.

**TRE SETTIMANE DOPO** - E' senza febbre ma sempre alle prese con la tosse, che a volte è continua, strana, apparentemente nervosa, comunque solo di giorno. Egli afferma che: *il canale è stretto* - si riferisce alla gola - *e non gli passa l'aria*. Allegro, solare, eccitato, logorroico, seduttivo e attratto precocemente dall'altro sesso. LACHESIS MUTUS MK. Qualche settimana dopo, telefonicamente, LACHESIS MUTUS XMK. Il bambino migliora, la tosse scompare, ma compare un'eruzione allo scroto, molto fastidiosa e terribilmente stabile. Ho la complicità materna e così riesco ad evitare interventi locali che sarebbero stati deleteri. D'altronde il bambino non ammalia più e non solo di asma, è più gestibile, sta bene.

**DICEMBRE 2006** - Tutto bene, eruzione presente. LACHESIS MUTUS LMK.

**LUGLIO 2007** - L'eruzione è scomparsa. Non più asma né tosse. Herpes ricorrenti al labbro. Un orzaiolo alla palpebra superiore sinistra. Da qualche giorno è nervoso, urla al padre, sfida, non si calma con nulla, irascibile per sciocchezze. Ieri un episodio di epistassi. Crescita ottima. LACHESIS MUTUS MK. Nessun altro problema rilevato al momento.

Figura 3

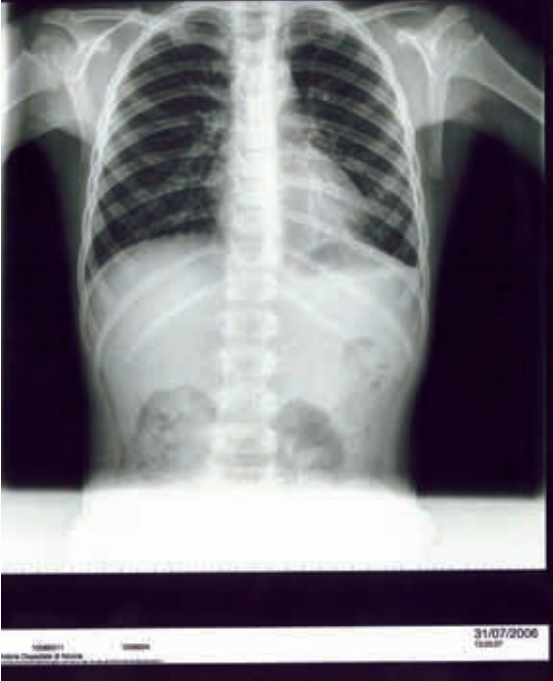
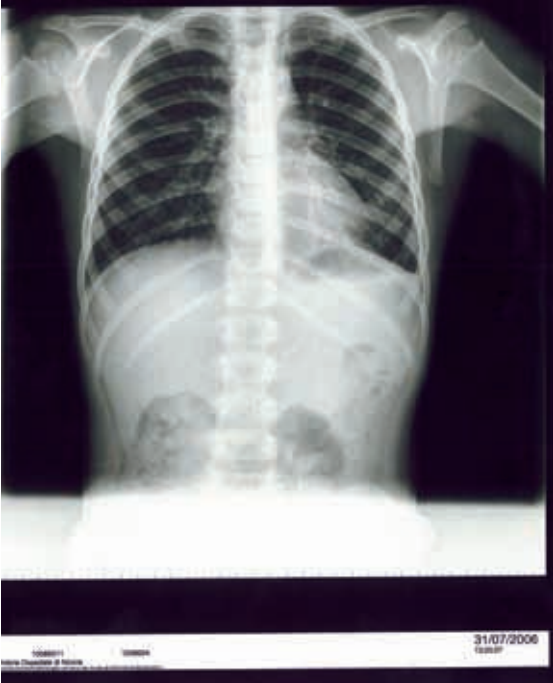
Figura 4

**BRONCOPOLMONITE IN UN ADULTO**

Donna di 37 anni, in terapia da quattro anni per: insufficienza tiroidea da esiti di tiroidite autoimmune; metrorragie; sindrome ansioso fobica. Inoltre la Paziente soffre di esiti di gravidanza extrauterina con conseguente asportazione della tuba destra; le è stato asportato anni fa un melanoma in situ. La condizione più difficile risulta essere il suo stato psichico, che può essere considerato border line. Con la terapia non ha più sofferto di emorragie uterine ed ha eliminato gli ormoni tiroidei sostitutivi, riuscendo a compensare con difficoltà la deficienza ghiandolare. Nonostante questi benefici la Paziente trova serie difficoltà a gestire la quotidianità, facilmente destabilizzata da emozioni e frustrazioni anche di lieve entità. Soffre spesso di insonnia anche grave e necessita di assistenza terapeutica assidua. La prognosi risulta comunque favorevole per la fiducia che la Paziente mantiene costante nella terapia omeopatica e nel terapeuta, che rende la terapia possibile e fruttuosa. Negli ultimi mesi del 2005 riceve due dosi di *Carcinosinum 200K* e il 5 Giugno 2006 *Carcinosinum MK*.

21 GIUGNO 2006 - Dopo circa due settimane dall'inizio cura si è manifestata una febbriola senza particolari caratteristiche in concomitanza con un periodo emotivamente impegnativo. La visita, non riscontro elementi organici di rilievo, prescrivo *Carcinosinum 35K* più volte al giorno e le chiedo di mantenersi in contatto.

26 GIUGNO 2006 – Alla visita rilevo una sintomatologia più chiara e definita. La febbre è diventata importante, arrivando la sera ad oltre 39°C. Lei è pallida, rauca, con sensazione di svenimento e molta debolezza. Si è evidenziata una tosse produttiva, in particolare durante la febbre. Richiedo una Rx toracica, che evidenzia una chiara broncopolmonite

del lobo inferiore sinistro. Nei giorni seguenti prescrivo PHOSPHORUS 30 CH, tre granuli x 4 volte al giorno.

30 GIUGNO 2006 – E' turbata, pallida, compressa da numerose emozioni inespresse e confuse. Estremamente colpita da influenze esterne. La temperatura è diminuita, al momento 36,7°C, migliorata anche la tosse. Segue la terapia.

Nel frattempo, anche a causa della diagnosi, tutte le persone intorno alla Paziente si sono mobilitate per una terapia differente. La Paziente, nonostante la sua fragilità, regge la situazione, ma ha molta difficoltà a gestire le emozioni contrastanti ed una rilevante paura. Tutto ciò contribuisce ulteriormente a modificare costantemente lo stato d'animo della Paziente, per cui è difficile rilevare un miglioramento o peggioramento chiaro della condizione psichica ed utile a guidare la terapia, sono costretto a basarmi quasi esclusivamente sulla sintomatologia fisica e sui rilievi organici, polmonari in particolare.

5 LUGLIO 2007 – La temperatura rimane su livelli accettabili, con febbriola serale. La Paziente è però affetta da una tosse e da difficoltà a respirare in profondità. Al mattino ha tosse grassa, ma la sera torna secca e la sensazione di sentirsi chiusa. Piange spesso, si sente abbandonata, è pallida, debole, spaventata. La sua condizione psichica rimane estremamente mutevole e sensibile agli avvenimenti esterni, anche ai più insignificanti. Ha una sensazione molto intensa di morte e un pensiero costante ossessivo di avere un cancro ai polmoni. In effetti parla solo di questo. Prescrivo ARSENICUM ALBUM 30 CH.

10 LUGLIO 2007 – La sento telefonicamente quasi tutti i giorni, anche più volte. Ogni giorno o in diversi orari dello stesso presenta stati d'animo differenti, a volte diametralmente opposti,

perfino gioia e fiducia, alternata a disperazione, lacrime e senso di abbandono, debolezza e scoramento. La VARIABILITÀ SINTOMATOLOGICA diventa sintomo determinante da prendere in considerazione per una reale soluzione del caso. Nei giorni precedenti è tornata la febbre, proprio mentre la condizione polmonare sembrava stesse per risolversi, così ho chiesto un'altra Rx che questa volta ha evidenziato un focolaio di broncopolmonite al lobo destro. Anche questo va a rafforzare la variabilità del caso. Alla visita si mostra spaventata, con senso di solitudine, ed estrema mutevolezza, anche all'interno della visita stessa. Soffre anche per nausea ed acidità di stomaco, ma nonostante ciò desidera mangiare prevalentemente PROSCIUTTO. In base a questi due sintomi – l'estrema mutevolezza ed il desiderio di prosciutto – prescrivo TUBERCOLINUM DI KOCH 200K.

### FOLLOW UP

La condizione globale migliora in modo più coerente e stabile. Dopo 7 giorni prescrivo ancora un tubo dose 200K; dopo altri 7 giorni TUBERCOLINUM DI KOCH MK. Dopo alcuni giorni, quando la condizione clinica lo rende consigliabile, chiedo ancora una RX che mostra la completa e definitiva guarigione.

6 OTTOBRE 2006 – La condizione globale si è mantenuta buona. Ha trascorso bene l'estate, emotivamente più stabile e senza soffrire delle gravi insonnie estive che l'affliggevano. La rivedo in studio, anche con gli esami ematochimici, che sono perfetti, parametri tiroidei compresi. Rimane afflitta da un pensiero ossessivo: la paura di avere una malattia polmonare che la porterà a morte. Nonostante la scomparsa dei sintomi toracici la paura rimane. Prescrivo TUBERCOLINUM XMK.

DICEMBRE 2006 – Sul finire dell'anno inizia a soffrire per una febbricola ed una

lieve ma persistente tosse.

Telefonicamente prescrivo in base ai sintomi *Gelsemium 200K* e successivamente *MK*, con risultati determinanti, tanto da escludere un accertamento radiografico. OTTOBRE 2007 – Torna in visita dopo molti mesi. Sono rimasto sorpreso dalla quasi assenza di telefonate. La trovo in buone condizioni, in particolare dal punto di vista psichico. Si è stabilizzata affettivamente, ha definito il suo lavoro, non si mostra affatto succube dei suoi travolgenti e passeggeri stati d'animo. Mi parla di febbricola ovulatoria, di qualche episodio d'insonnia non grave, di qualche frustrazione e della sua episodica paura di malattia polmonare, ma afferma: *mi tornano quei pensieri negativi, ma poi li scaccio!* Adora prosciutto, cotto e crudo, e salsicce. Prescrivo TUBERCOLINUM DI KOCH XMK.

Nota: per mancanza di spazio non sono state inserite le tre Rx toraciche, che sono disponibili a richiesta.

### CONCLUSIONI

L'esame dei due casi clinici porta ad alcune considerazioni importanti.

L'Omeopatia può guarire condizioni patologiche profonde, senza gli effetti collaterali della terapeutica classica ed anche in tempi più brevi. La rapida risoluzione è evidente nel primo caso, meno nel secondo, il cui prolungarsi fu probabilmente dovuto alla mancata prescrizione del medicamento che risulterà poi determinante ed alla condizione di base dalla Paziente. Spesso la difficoltà dell'elaborazione dei sintomi ed i limiti del terapeuta ritardano la prescrizione del *Simillimum* allungando i tempi di risoluzione, riuscendo però, con medicinali parzialmente simili al caso, a mantenere la condizione clinica del Paziente comunque fuori da pericoli di complicanze o aggravamenti.

Sia nel primo che nel secondo caso la soluzione della broncopolmonite è stata seguita da un miglioramento profondo e stabile del soggetto. Nel primo caso, infatti, il bambino ha sofferto ancora di tosse, ma non più di episodi asmatici; nel secondo caso, molto più delicato, la Paziente ha potuto godere di un miglioramento della sua condizione psichica, che risultava fortemente instabile. Si può concludere che la terapia omeopatica della malattia acuta, non sintomatica, cioè non centrata esclusivamente sulla sintomatologia organica, ha la potenzialità di risolvere non solo la malattia in questione, ma l'intera condizione patologica, donando al soggetto malato un miglioramento stabile del suo livello di salute. La patologia organica acuta quindi, oltre ai problemi che implica, ci offre la possibilità di una determinante svolta terapeutica del caso in toto.

### BIBLIOGRAFIA

1. MEDISTUFFNET

<http://medistuff.net/2007/06/23/polmonite-atipica.aspx>

2. MANUALE MERCK

Malattie dell'apparato respiratorio <http://www.msdi-italia.it/altre/manuale/sez06/0730659.html>

3. F. SCHROJENS – Synthesis 8.1 - ARCHIBEL, Assesse (Belgio), 2002.

### ERRATA CORRIGE/ il medico OMEOPATA numero 35

Nel n. 35 della rivista "il Medico Omeopata" il Direttore Accademico della Scuola IRMSO di Roma compare erroneamente con il nome della dott.ssa Lissia Rasetto. Confermiamo che, com'è noto, il Direttore della Scuola è il **Dott. Pietro Federico**. Ci scusiamo con il suddetto Direttore e con i lettori per l'involontario errore.

La Redazione

### INFO FIAMO TOSCANA

Invitiamo tutti alla compilazione del questionario pubblicato sul sito Fiamo ([www.fiamo.it](http://www.fiamo.it)) promosso da FIAMO – Associazione Lycopodium – Homeopathia Europea. I dati raccolti saranno al più presto trasmessi e pubblicati sul sito della FIAMO. Ringraziamo vivamente per il contributo.