

Un caso di enteropatia mucoide in una coniglia

risolto con la terapia omeopatica

RIASSUNTO

L'enteropatia mucoide è una patologia enterica del coniglio con evoluzione iperacuta, spesso con exitus letale. L'eziopatogenesi non è nota. Gli stress facilitano l'insorgenza del quadro. I sintomi del caso clinico erano: pellets fecali di ridotte dimensioni, disoressia, dilatazione gastrica con sovraccarico alimentare e di gas, stasi intestinale, polipnea con respiro superficiale e movimento ali del naso, ano beante, riflesso perianale assente, immobilità, sguardo fisso con midriasi bilaterale, algia addominale alla palpazione, pallore delle mucose, tachicardia, polso debole, leggera ipotermia. Sulla base della repertorizzazione viene somministrato *Gelsemium sempervirens* 5CH, un granulo sciolto in 1 ml di acqua, in un'unica somministrazione.

PAROLE CHIAVE

Enteropatia mucoide, coniglio, caso acuto, Omeopatia classica.

SUMMARY

The mucoïd enteropathy is an enteric pathology of the domestic rabbit, hyper acute in breakdown and often quickly evolving to death. The etiopathogenesis is unknown, while the beginning of clinical signes are favourites from stressors. Simptomatology: small faeces, disorexia, gastric dilatation with gas and food overloaded, intestinal stasis, polypnea with superficial breathing and rhythmical movement of nose, open anus, perianal reflex absent, immobility, bilateral mydriasis, abdominal pain, paleness of mucous membranes, tachycardia, weak pulse, hypothermia. *Gelsemium sempervirens* 5CH (1 granule in 1 ml of water 1 time in a day) was administrated on repertorisation base.

KEYWORDS

Mucoïd enteropathy, rabbit, acute case, Classical Homeopathy

INTRODUZIONE

Con il termine di enteropatia mucoide viene indicata una patologia enterica del coniglio caratterizzata principalmente da: diarrea, iperproduzione di muco, costipazione, ipomotilità, dilatazione-distensione intestinale (spesso generalizzata), anoressia. A questi sintomi si accompagnano letargia grave, sintomi colici fino all'exitus letale. Tutti questi sintomi sono generici ed aspecifici e possono essere dovuti ad affezioni differenti. L'esordio improvviso e l'evoluzione peracuta determinano spesso l'esito infausto; perciò la diagnosi definitiva avviene molte volte solo post mortem. Alla necropsopia il cieco presenta evidenti segni di stasi, mentre il colon appare disteso e ripieno di liquido e gas. L'eziopatogenesi non è ancora nota. Sembra comunque che eventi stressanti (quali il post partum, un recente trasporto, l'eventuale trasloco dei proprietari e molto spesso errori dietetici) giochino un ruolo di primo piano. Oltre a ciò vanno chiamati in causa alcuni deficit enzimatici, molti agenti infettivi ed enterotossine. Ne consegue un'inflammazione particolarmente severa della mucosa enterica ed uno stato di ipomotilità soprattutto a carico del tratto cieco-colicco. Un brusco cambiamento del pH del colon promuove inoltre lo sviluppo di patogeni opportunisti quali clostridi, coliformi e a volte coccidi che complicano il quadro sintomatologico. La caratteristica principale di questa enteropatia rimane comunque

la produzione di abbondante muco che in alcuni casi può determinare l'ostruzione del colon stesso

Come più sopra accennato, i segni clinici possono essere riassunti in: distensione addominale, ipotermia, depressione del sensorio, disoressia o anoressia, ridotta produzione di feci o al contrario diarrea, polidipsia o al contrario adipsia, algia addominale esacerbata dalla palpazione del cieco (apprezzabile sulla parete latero-ventrale dell'addome destro) che all'auscultazione risulta atonico. Alcuni casi peracuti possono essere associati a dilatazione gastrica e a sintomi respiratori.

IL CASO CLINICO

Una coniglia di tre anni di età e sterilizzata un anno prima, viene portata all'esame clinico urgente dopo essere stata visitata il giorno precedente da un collega e ad esso portata per disoressia associata a diminuzione quantitativa e della dimensione dei pellets fecali (normalmente di circa 1 cm di diametro). Il collega eseguì una radiografia "total body" in proiezione latero-laterale (Figura 1).

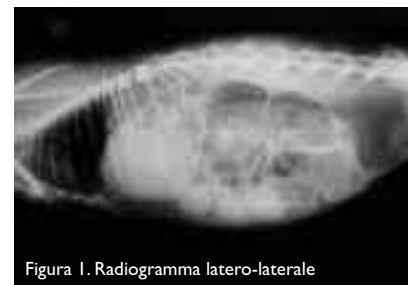

Figura 1. Radiogramma latero-laterale

Venne formulata diagnosi di stasi intestinale con dilatazione da accumulo di gas e sovraccarico gastrico. Fu istituita quindi una terapia a base di antibiotici, procinetici e antidolorifici con supporto nutrizionale e fluidoterapia tiepida per via sottocutanea. Venne dimessa con le indicazioni terapeutiche del caso.

L'anamnesi rivelò che la mattina del giorno seguente i proprietari trovarono la coniglia immobile, attonita, le pupille in midriasi, tachipnea e con entrambi gli arti anteriori in preda a tremori; dopo diversi minuti l'animale cadde in decubito laterale senza perdita di conoscenza. La proprietaria allarmata sollevò quindi la coniglia e così facendo si accorse che era subentrata una imponente diarrea con muco. A questo punto la coniglia venne quindi sottoposta, richiedendo un secondo consulto, alla nostra osservazione.

All'esame clinico ed alla palpazione addominale si riscontrò una stasi completa del cieco e del colon (consistenza eccessivamente pastosa), non si osservò diarrea, ma neppure si trovarono tracce di pelletts fecali nel trasportino né di urine. L'animale mostrò polipnea con respiro superficiale ed evidente movimento delle ali del naso, la temperatura corporea era 39°, l'ano era beante ed il riflesso perineale era assente. La coniglia inoltre era immobile ed aveva sguardo fisso, midriasi, notevole algia addominale alla palpazione, mentre alla auscultazione non si rilevò

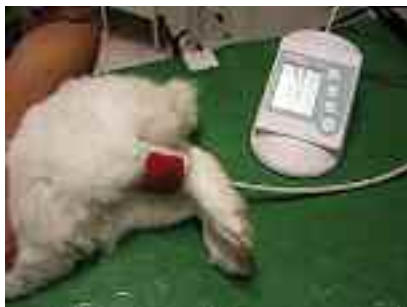

Figura 2. Misurazione della pressione con il metodo oscillometrico. Nel coniglio i valori diastolici registrati non sempre sono attendibili.

motilità nel cieco e nel colon. Le mucose erano pallide, vi era tachicardia con polso debole. Pressione sistolica nella norma (Figura 2).

In attesa dell'esecuzione degli esami e della eventuale terapia allopatica, dopo la repertorizzazione rapida del caso, venne somministrato *Gelsemium sempervirens* 5 CH, due granuli sciolti in poca acqua e somministrati direttamente in bocca.




Figura 3. Repertorizzazione del caso clinico con Radar 9.

Considerando i primi rimedi della repertorizzazione la scelta di *Gelsemium* è stata guidata dal comportamento del soggetto, che non presentava ansia agitazione astenia tipiche di *Arsenicum* e nemmeno il quadro aggressivo di *Belladonna*, bensì mostrava un blocco emozionale associato ad un blocco neurovegetativo, con paralisi e insensibilità perineale accompagnata da ano beante.

GELSEMIUM SEMPERVIRENS

Gelsemium sempervirens fa parte delle Loganiacee e viene anche detto falso gelsomino per il gradevole odore che emana! E' una pianta rampicante presente nel sud est degli USA e in Messico dove lo si ritrova lungo le strade e nelle zone boschive. Gli alcaloidi attivi di questa pianta sono la gelsemina con azione depressante spinale, gelsemicina con azione tetanizzante, la scopoletina e la sempervirina con azione joscimano simile. Il rimedio viene estratto dalla corteccia e dalla radice. I sintomi di intossicazione nell'animale sono debo-

lezza muscolare, movimenti compulsivi della testa e degli arti anteriori, la morte insorge per insufficienza respiratoria.

Si pensa a *Gelsemium* quando il disturbo principale è la debolezza a tutti i livelli: fisico (casi neurologici che portano a paralisi graduale), emozionale (con reazioni o disfunzioni del sistema vegetativo che determinano tremore, debolezza, diarrea, incontinenza urinaria)

mentale (debolezza, smemoratezza, flaccidità delle estremità).

Principali modalità:

Aggravamento in seguito ad emozioni, paura, spavento.

Miglioramento manifestato da minzione, sudorazione profusa, scuotimenti, desiderio di aria aperta, piegandosi in avanti.

Negli animali le paralisi rientrano nella sfera di interesse di *Gelsemium* e gli arti e il corpo possono tremare per la debolezza. Emozioni forti o shock possono indurre uno stato gelsemium.

In questo caso è stato somministrato sulla base dei sintomi fisici e mentali.



Figura 4. Primi pelletts fecali e prime gocce di urina

Dieci minuti dopo la somministrazione del rimedio la paziente iniziò ad emettere pellets fecali di aspetto, forma e dimensioni quasi normali (Figura 4) e ad urinare abbondantemente, stimolata anche dalle manipolazioni cliniche. A questo punto venne eseguito uno studio radiologico del caso.

Nell'attesa dello sviluppo venne eseguita una terapia reidratante ed un esame ematobiochimico ed emocromocitometrico completo.

Durante il contenimento per eseguire il prelievo ematico la coniglia si mostrò più attiva, con sguardo normale, non mostrava segni di colica addominale, l'ano non era beante, il riflesso perineale era presente, i movimenti peristaltici del cieco apparivano all'auscultazione ripristinati e così pure il biochimismo, le vene periferiche apparivano adeguatamente distese e consentirono un'agevole prelievo. La coniglia inoltre iniziò a leccare con insistenza il braccio dell'operatore mentre fu collocata nella gabbia di ricovero.

Le fu fornita insalata acqua e fieno, e con soddisfazione mostrò appetito e desiderio di bere (eudipsia). L'eliminazione di feci e urine rimase normale, l'animale riprese una regolare attività di auto-grooming, (già 40 minuti dopo la somministrazione!).

Le proiezioni radiografiche di controllo nelle proiezioni ventro-dorsale e latero-laterale evidenziarono l'inizio dell'effetto di gelsemium: il cieco contratto ed il colon con la parete non più distesa con notevole riduzione dei gas (Figure 5 e 6).

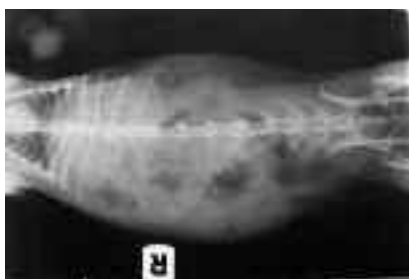

Figura 5. Radiogramma in proiezione ventro-dorsale.

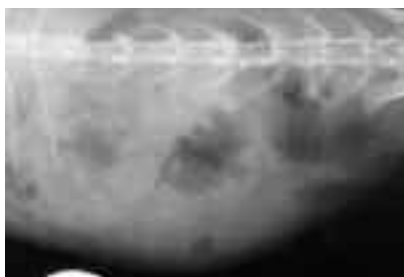

Figura 6. Particolare del cieco che in lastra appare contratto sotto l'effetto di *Gelsemium sempervirens*.

Gli esami del sangue confermarono l'iniziale stato endotossico, consentendo di emettere diagnosi di enteropatia mucoide in fase risolutiva (Figura 7).



Figura 7. Esame ematobiochimico ed emocromocitometrico.

La coniglia rimase in osservazione per 3 giorni nei quali la situazione migliorò fino alla completa guarigione.

Non furono effettuate terapie allopatriche a parte la fluidoterapia e non fu necessaria la somministrazione di altri granuli di *Gelsemium*. Alla dimissione furono date indicazioni per migliorare il management consigliando una dieta più ricca in fibra con l'utilizzo anche di erba dei prati, aumentando la possibilità di movimento e fornendo adeguati supporti di gioco per ridurre lo stress,

migliorando l'igiene spazzolando quotidianamente il pelo della coniglia. Tutti i consigli erano mirati a ridurre gli ostacoli alla guarigione ed evitare così periodiche ricadute.

CONCLUSIONI

Questo caso dimostra quanto sia rapida ed efficace l'Omeopatia quando il rimedio sia ben scelto.

Nella presa del caso è stata evidenziata una debolezza paralizzante con blocco emozionale e neurovegetativo a diversi livelli conseguente a stress e previa re-pertorizzazione è stato scelto *Gelsemium sempervirens* che ben corrispondeva al quadro del paziente in esame. Tale rimedio è stato somministrato quindi sulla base dei sintomi fisici e mentali.

BIBLIOGRAFIA

FRANCES HARCOURT-BROWN, *Textbook of rabbit medicine*, Butterworth-Heinemann- 2002 Oxford

JAMES TYLER KENT, *Materia Medica Omeopatica*, Red edizioni- 1983, 2003 Novara

ROGER MORRISON M. D., *Manuale guida ai sintomi chiave e di conferma*, Bruno Galeazzi editore - 1998 Bassano del Grappa (Vi)

EUGENE BEAUHARNAIS NASH, *Fondamenti di terapia omeopatica*, Salus Infirorum S.n.c. - 2000 Padova

GEORGE MACLEOD, *A veterinary materia medica and clinical repertory with a materia medica of the nosodes*, pag. 77-The C.W. Daniel Company LTD - 2002 Saffron Walden

DON HAMILTON, *Homeopathic Care for Cats and Dogs small doses for small animals*, North Atlantic Books - 1999 Berkeley California

FREDERICH SCHROJENS, Radar versione 9 – ARCHIBEL S.A. – Assesse, (Belgio), 2004