

# L'atassia di Paco

Lavoro presentato al XV Congresso Nazionale FIAMO - Reggio Calabria 24-26 marzo 2017, riveduto per la pubblicazione.

## RIASSUNTO

Nell'esperienza quotidiana abbiamo a che fare frequentemente con patologie croniche che mettono a dura prova la nostra esperienza professionale e richiedono un notevole impegno in termini di tempo, fatica ed energia. Pensiamo ad esempio alle patologie neurologiche ed ortopediche che nei nostri pazienti risultano fortemente invalidanti e necessitano di interventi terapeutici efficaci e rapidi. I proprietari spesso ci chiedono di intervenire per evitare inutili sofferenze da parte del loro beniamino.

## PAROLE CHIAVE

Polineuropatia - Displasia delle anche - Spondilosi vertebrale - Rimedio omeopatico.

## SUMMARY

In our daily experience, we are dealing frequently with chronic conditions that test our professional experience and require a great deal of time, effort and energy. We think, for example, of neurological and orthopedic pathologies that in our patients are strongly disabling and need effective and rapid therapeutic interventions. Owners often ask us to intervene in order to avoid unnecessary suffering from their loved pet.

## KEYWORDS

Polyneuropathy - Hip dysplasia - Vertebral spondylosis - Homeopathic remedy.

## INTRODUZIONE

Le patologie neurologiche si presentano con un quadro poliedrico progressivo talvolta ad esordio acuto. Esistono alcune razze di cani come il Golden Retriever nel quale è riconosciuta una causa genetica legata alla polineuropatia che può colpire il cane anche in giovane età.

Queste forme neurologiche richiedono un approccio clinico che prevede protocolli diagnostici talvolta lunghi ed impegnativi che si concludono con la diagnosi istomorfologica del tessuto muscolare e del nervo periferico attraverso un esame bioptico.

Talvolta questi pazienti vengono portati nei nostri ambulatori dopo lunghi percorsi terapeutici intrapresi a base FANS o

corticosteroidi, da qui l'esigenza da parte del proprietario di trovare percorsi terapeutici naturali meno aggressivi.

## MATERIALI E METODI

Viene presentato il caso di Paco, un cane la cui anamnesi riporta un quadro di neuropatia assonale multifocale oltre a displasia delle anche di grado E e spondiloartrosi.

L'esordio del deficit neurologico è caratterizzato da quadri progressivi di ipotrofia muscolare, paresi, zoppia o fenomeni parestetici a carico di differenti distretti del corpo in funzione della componente coinvolta, che può interessare il quadrante di un unico nervo oppure più nervi attigui. La polineuropatia è caratterizzata da debolezza generale sino a paresi o plegia che evolve nel giro di 24-48 ore.

Paco è un Golden Retriever maschio che ha presentato all'età di 6 mesi un problema di paraplegia esordita prima al treno posteriore e poi progressivamente ha coinvolto il treno anteriore provocando una paralisi completa: il proprietario racconta che il cane muoveva solo gli occhi. Sottoposto ad accertamenti sierodiagnostici che hanno escluso l'insorgenza di patologie quali: *Toxoplasma gondii*, *Neospora caninum*, *Ehrlichia canis*, *Rickettsia conorii*, *Leptospira*, *Leishmania infantum*, si è proceduto, secondo protocollo diagnostico, ad una biopsia del muscolo bicipite femorale e del nervo peroneo che hanno permesso di formulare la diagnosi definitiva: neuropatia assonale attiva multifocale con marcata atrofia muscolare neurogena.

Sottoposto a terapia con Deltacortene® (prednisolone) e Ranidil® (ranitidina) Paco si riprende gradualmente dal suo deficit motorio in circa 6 mesi; successivamente viene trattato con cicli di FANS (antinfiammatori non steroidei) per il problema della displasia delle anche responsabili delle difficoltà deambulatorie e della debolezza manifestata a carico delle zampe posteriori. Alla fine viene consigliato un intervento chirurgico protesico. Il proprietario preferisce affidarsi alla medicina omeopatica.

PRIMA VISITA – 15 Settembre 2014

Paco ha l'età di 7 anni ed un mese.

In studio appare solare e piuttosto agitato, si lascia fare le radiografie di controllo che accertano la displasia delle anche e spondilosi lombare di 4° grado e toracica di 3° grado oltre che displasia della spalla dx.

Al momento presenta un problema alla zampa posteriore dx che tiene contratta e sotto di sé con zoppia a freddo che migliora camminando; quando si alza manifesta debolezza a carico delle zampe posteriori, guaisce all'estensione manuale della zampa post dx, il proprietario dichiara che ha difficoltà a scendere le scale.

Viene descritto come un cane affettuoso, ma distaccato alla presenza di consimili, desidera coccole e contatto fisico, cerca la compagnia. Quando paralizzato la notte guaiva fino a quando qualche familiare non stava accanto a lui.

Piuttosto geloso quando il proprietario è con la figlia, di fronte a discussioni tende ad isolarsi.

Ama stare sdraiato al sole, ed uscire anche con la pioggia.

Preferisce bere dalla ciotola dopo la passeggiata, ama la carne.

Si prendono in esame alcuni aspetti caratteriali e le modalità generali.

### Repertorio RADAR OPUS

1. MIND - COMPANY - desire for - amel. in company
2. MIND - CONSOLATION - amel.
3. MIND - MAGNETIZED - desire to be
4. EXTREMITIES - WEAKNESS - Hips - right
5. EXTREMITIES - MOTION - beginning of - agg. - Lower limbs
6. GENERALS - PARALYSIS - accompanied by - congestion - Nerve centres; of
7. GENERALS - PARALYSIS - children; in
8. GENERALS - PARALYSIS - appearing gradually
9. GENERALS - PARALYSIS - extending to - Upward
10. GENERALS - PARALYSIS - flaccid paralysis

### Prescrizione Omeopatica

ARGENTUM PHOSPHORICUM (Arg-p) 1 LM SID per 14 gg

### DUE SETTIMANE DOPO

Sempre piuttosto indifferente nell'area cani con altri consimili, in studio sempre molto affettuoso, migliora l'andatura, ieri leggera zoppia post dx, altrimenti cammina benissimo. Arg- phos 3 LM SID per 14 gg

### QUATTRO SETTIMANE DOPO

Sereno e gioviale, andatura più potente, addirittura salta spontaneamente il muretto di 60 cm di fronte allo studio, alla manipolazione dell'anca dx si lamenta ancora. Arg-phos 3 LM BID per 14 gg

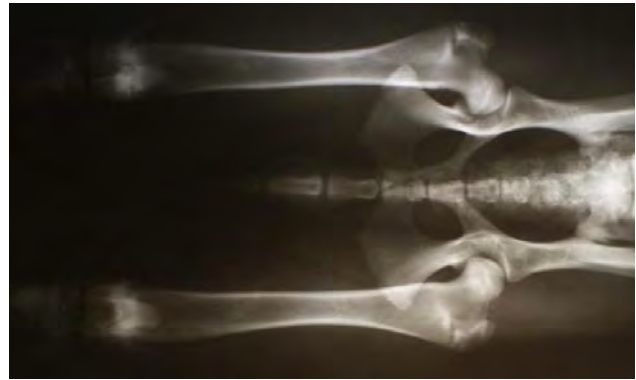

Fig. 1. Displasia anche

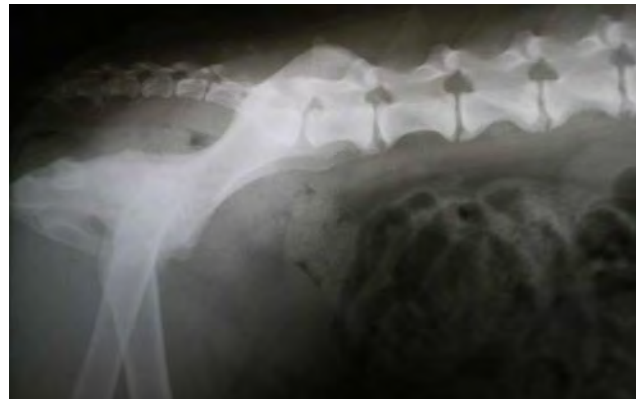


Fig. 2. Spondilosi lombo-sacrale

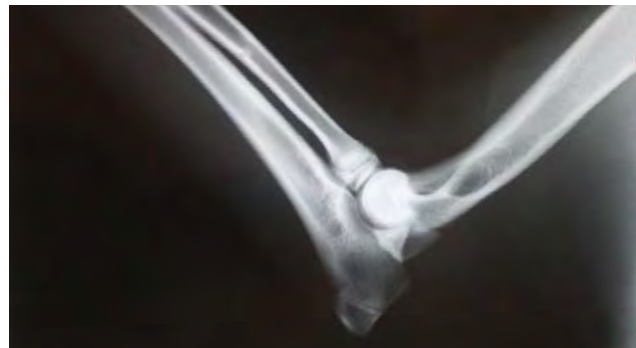

Fig. 3. Gomito sx

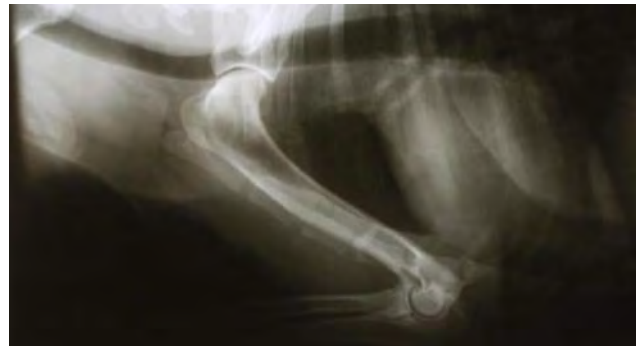

Fig. 4. Displasia spalla dx

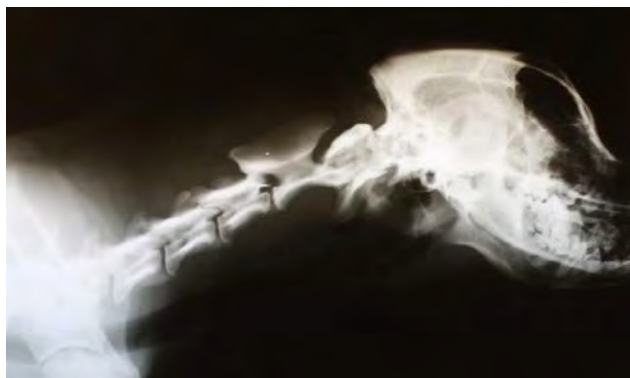

Fig. 5. Vertebre cervicali

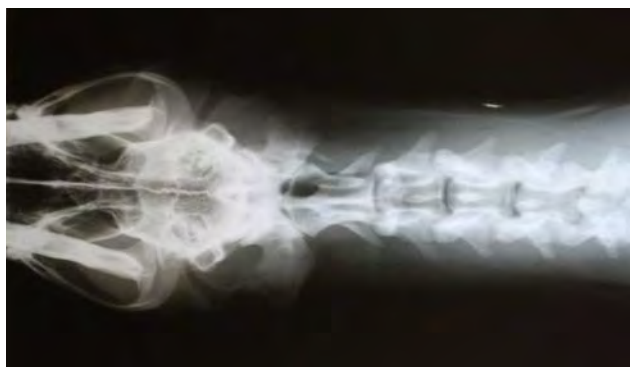

Fig. 6. Vertebre cervicali proiezione sagittale

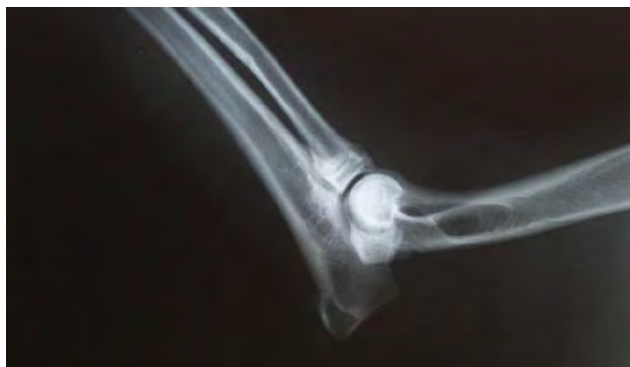

Fig. 7. Gomito dx

#### SEI SETTIMANE DOPO

Allegro ed affettuoso, non sta fermo un attimo, movimento più sciolto, scomparse le contrazioni alla zampa post dx, manto lucido e folto, articolazione anca in estensione ancora dolente. Arg-phos 5 LM SID per 14 gg

#### OTTO SETTIMANE DOPO

Tremori dei muscoli arti posteriori solo dopo lunga passeggiata, muscolatura più potente, scompare la dolorabilità alla estensione zampa posteriore dx.

#### DIECI SETTIMANE DOPO

Il proprietario ci riferisce che Paco non ama che il proprietario gli tocchi le zampe posteriori, si infastidisce. Arg-phos 7 LM SID per 14 gg

#### TRE MESI DOPO

Tremolio zampa post dx anche quando sdraiato, andatura buona, non zoppica ormai più da tempo, buona estensione anche dei gomiti. Arg-phos 8 LM SID per 14 gg

#### QUATTRO MESI DOPO

Alto livello energetico, curioso, attivo, sale le scale senza affaticarsi. Arg-phos 9 LM

La situazione tende a migliorare progressivamente tanto che continua ad assumere il rimedio a potenza crescente fino a quando Paco manifesta gradatamente un problema al post sx con difficoltà ad alzarsi e tremolio che coinvolge anche la zampa post dx. La situazione non sembra destinata a migliorare dopo ripetute somministrazioni del rimedio Argentum-phos a diluizioni crescenti e si decide di rivalutare il quadro generale che porta alla somministrazione, dopo 12 mesi dalla prima visita, di un altro sale:

ZINCUM PHOSPHORICUM (Zinc-p) 1 LM

#### 10 MAGGIO 2016

Età 8 anni e 10 mesi.

La sua andatura comincia a migliorare sin da subito, ricomincia la capacità di saltare i muretti, sparisce la difficoltà alla stazione quadrupedale, migliora la tonicità muscolare.

La prescrizione del rimedio Zinc-p a diluizione crescente consente un recupero funzionale rapido e corregge la difficoltà di Paco ad alzarsi con le zampe posteriori, la situazione tende a normalizzarsi.

Attualmente Paco sta assumendo Zinc-p 21 LM (Agosto 2017), riesce a salire a due a due gli scalini di casa, anche se permane un leggero tremolio alle zampe posteriori quale unico esito di una patologia neurologica che ha lasciato tracce indelebili.

## DISCUSSIONE

Nella pratica abbiamo visto come sia importante valutare attentamente ogni piccolo segnale o sintomo nuovo che emerge che ci può guidare ad una soluzione terapeutica diversa, magari non troppo lontana dalla precedente. Paco è da considerarsi un paziente fosforico da un punto di vista costituzionale pertanto nel corso del tempo si è deciso di mo-




Fig. 8. Paco oggi

RA... GOLDEN... Sesso: M F MC FS  
 Attitudine... Peso...

**AMNESI:**  
 logie pregresse...  
 TITO DELLA VISITA... PARALISI... CLASSIC... PROGRESSIVA...  
 izzazione sintomatologia...  
 pie in corso...  
 filaria...

ppio scheletrico e muscolare:	B	N	S					
del sensorio:	Y	D	S					
giamenti e segni particolari:								
votocute:	disidratazione	0%	3%	5%	7%	10%	12%	15%
ne esplorabili:	R	P	Co	Cl	I	TRC:	< 2 sec	> 2 sec
modi esplorabili								
scatura	T°	38,7	Ore:	9:20				
frequenza cardiaca					Fear:	S	A	
frequenza respiratoria					Fresp:			
oni organiche	Urinario:	N	PD	PL	DU	AU	S	
	Digerente:	N	D	A	Dig	P		
		Vomit:		Diurta:				

ETTO DIAGNOSTICO...  
 EDI DIAGNOSTICO...  
 EDI DE DIAGNOSTICO...  
 Esame...  
 Esame...  
 Esame...  
 Esame...  
 Esame...  
 Esame...

Fig. 9. Referto polineuropatia

dulare la prescrizione del rimedio passando ad un altro sale phosphorico. Le condizioni cliniche e generali hanno permesso di riesaminare il caso a distanza di oltre un anno dalla precedente prescrizione a causa dell'evoluzione del problema neurologico di Paco che faticava ad alzarsi con le zampe posteriori. Entrambi i rimedi phosphorici hanno esercitato nel tempo un'azione benefica sia a livello osteoarticolare che sul piano neurologico oltre che generale, ma la scelta finale è stata dettata dalla massima similitudine possibile.

Paco risulta un cane piuttosto agitato nel complesso, frizzante, molto attivo e con una grande voglia di vivere; la nuova prescrizione ha consentito di ottenere un risultato rapido ed ha favorito un recupero funzionale del deficit motorio senza attendere oltre, i benefici sono stati pressochè immediati e tuttora duraturi.

## CONCLUSIONE

Affrontare una patologia cronico degenerativa come quella illustrata non è affatto semplice, tenuto conto delle implicazioni cliniche che comporta anche a seguito dell'età anagrafica.

Queste neuropatie sono piuttosto subdole dal momento che impegnano la fibra nervosa e la guaina mielinica esterna e possono interessare singoli nervi (mononeuropatie) o fasci di nervi (polineuropatie) con effetti che si ripercuotono a carico di settori corporei più o meno ampi con deficit notevoli. Le cause eziologiche vengono classificate in metaboliche, paraneoplastiche o idiopatiche mentre in alcune razze di cani, come sottolineato, la componente genetica sembra dimostrata, ma non si escludono cause autoimmunitarie.

Il rischio, oltre alla comparsa di eventuali recidive, è legato al deficit motorio di settori diversi che può rappresentare un'ulteriore complicanza per il Medico Veterinario con coinvolgimento diretto sulla funzionalità di veri e propri apparati come quello respiratorio. Con questo caso abbiamo dimostrato come sia possibile, attraverso la raccolta dei sintomi oggettivi e delle modalità, puntare alla ricerca del rimedio costituzionale di fondo che ha offerto nel caso di Paco una sostanziale possibilità di recupero rapido e costruttivo garantendo un benessere psicofisico con follow-up di oltre 2 anni.

## BIBLIOGRAFIA

1. W. BOERICKE - Materia Medica Omeopatica - Traduzione del Dott. Roberto Petrucci, 2004.
2. J. H. CLARKE - Dizionario di farmacologia omeopatica clinica - IPSA Editore, Palermo, 1994.
3. F. DEL FRANCIA - Veterinaria Omeopatica e psicopatologia del cavallo - La casa verde per conto di Demetra s.r.l., San Martino di Buon Albergo (VR), 1990.
4. H. DUPRAT - Materia Medica Omeopatica, vol. tre - Palombi Editori - 2013.
5. R. PETRUCCI - Pediatria. Temi e concetti in Medicina Omeopatica - Asterias, Milano, 2007.
6. J. SCHOLTEN - Omeopatia e gli elementi della tavola periodica - Salus Infirmorum Editori, Roncade (TV), 2007.
7. F. SCHROYENS - Synthesis 9.1 - In RADAR 10.1. Archibel, 2008.
8. F. VERMEULEN - Materia Medica Omeopatica Sinottica - Salus Infirmorum Editori, Roncade (TV), 2007.