A cura di

Marco Colla
Medico Chirurgo – Omeopata BIELLA
studio@marcocolla.it
Docente **Scuola di Medicina Omeopatica *Similia Similibus* di Torino**

Monica Delucchi
Medico Chirurgo, Internista – Omeopata GENOVA e BRESCIA
monica.delucchi.csr@gmail.com
Docente **Scuola di Omeopatia Centro Studi La Ruota di Milano**

Storie di Omeopatia quotidiana

Guarigioni in breve raccontate dagli omeopati italiani

Storie di omeopatia quotidiana

Questa rubrica è stata creata per favorire la pubblicazione dei tanti casi clinici che gli omeopati affrontano durante il loro quotidiano lavoro. Per l'Omeopata nessun caso è facile, nessun caso è impossibile. Ogni caso ha una soluzione che è degna di essere conosciuta perché non esistono due casi uguali. Scrivere i nostri casi clinici è utile per perfezionare la nostra pratica. Leggere i casi altrui è una via veloce per apprendere: prima o poi avremo di fronte una caso simile e ci ricorderemo della soluzione proposta dal collega. Fate conoscere i vostri successi quotidiani!

Norme per gli Autori

1) Descrizione sintetica del paziente e della sintomatologia.
2) Metodo usato per elaborare i dati e trovare il rimedio più adatto, specificando:
   i) I sintomi scelti per la prescrizione.
   ii) Il repertorio e le rubriche scelte.
   iii) Le eventuali diagnosi differenziali.
   iv) Le motivazioni della scelta finale.
3) Risultati e breve discussione.

I casi possono essere sia acuti che cronici.

HERPES ZOSTER: DUE CASI RISOLTI CON TRATTAMENTO OMEOPATICO INDIVIDUALIZZATO

Cristina Caruso
Medico Chirurgo, Omeopata - Roma
cristinacaruso@virgilio.it

L'*Herpes zoster* rappresenta una condizione clinica in cui l'approccio omeopatico può distinguersi per efficacia, rapidità d'azione e assenza di effetti collaterali rispetto alla terapia convenzionale.
Negli ultimi anni, a partire dal periodo pandemico, ho osservato un aumento nella frequenza di manifestazioni da zoster, spesso con quadri clinici meno virulenti, ma con maggiore tendenza alla cronicizzazione.
Presento di seguito due casi clinici trattati durante l'estate 2025.

Caso n. 1

Donna di 62 anni, infermiera, coniugata, con due figli di cui uno disabile. Si cura con l'Omeopatia da diversi anni.
26/06/2025: mi contatta telefonicamente per comunicarmi che da circa due giorni ha un forte dolore a livello del cuoio capelluto, della tempia sinistra, dell'orecchio sinistro e dell'emivolto sinistro; il dolore è trafittivo, puntorio e peggiora di notte. Inoltre sono comparse eruzioni vescicolari sulla lingua, sul mento e sulla guancia sinistra. Mi dice che il dolore è molto intenso, si manifesta a fitte, e la notte non la lascia riposare; al mattino, quindi, quando deve recarsi al lavoro si sente molto stanca e ha scarsa concentrazione. In quei giorni mi trovavo fuori città e pertanto non avevo modo di visitarla di persona. Le chiedo se possibile di inviarmi delle foto di questa eruzione, che confermano il mio sospetto che si tratti di un'infezione da zoster. Al momento della manifestazione clinica la paziente non stava assumendo nessun medicinale omeopatico, l'ultimo rimedio assunto, mi dice, risale a più di un anno prima, quando si era curata per una gastroenterite infettiva con *Arsenicum album*. Eseguirà appena possibile gli esami ematochimici per la conferma sierologica della diagnosi. Intanto, poiché non ho modo di consultare il Repertorio e studiare meglio il caso, le consiglio di assumere ***Rhus toxicodendron*** 30 CH in plus ogni 3-4 ore e di riaggiornarci dopo un paio di giorni per rifare il punto della situazione.
Due giorni dopo, al telefono, mi dice che praticamente non è cambiato nulla, che il dolore c'è sempre, è molto invalidante e si irradia anche all'osso mandibolare. Le chiedo se nei giorni precedenti all'eruzione cutanea avesse notato qualcosa di diverso o particolare e lei, improvvisamente, dopo un breve silenzio mi confessa che una sera si trovava a casa del fratello e che per una discussione di famiglia, il fratello l'aveva picchiata. A questo punto, nonostante io

mi trovassi ancora fuori città e senza Repertorio con me, le suggerisco di interrompere l'assunzione di *Rhus tox* e di assumere ***Staphysagria*** 200 K 3 granuli da prendere una sola volta. In assenza del Repertorio omeopatico, ho consultato la "*Condensed Materia Medica*" di Hering che si può trovare online e, nella descrizione di Staphysagria, mi colpiscono le seguenti rubriche:

- Mouth: mouth and tongue full of blisters.
- Ears: Stitches in the ears.
- Outer Head: Painful drawing at various spots, worse from touch.
- Burning-stinging on head, mostly on left-temple; worse from heat of bed, at 3 P.M., and when lying on it.

Il giorno successivo riferisce di essere finalmente riuscita a dormire perché le fitte alla testa si sono ridotte di frequenza, ma soprattutto di intensità; l'eruzione è più o meno stabile. Dopo altre 24 ore il dolore viene riferito come più fisso e compaiono eruzioni vescicolari anche sul cuoio capelluto. Prescrivo ulteriori 3 granuli di *Staphysagria* 200 K, intanto ricevo gli esami ematochimici (28/06/2025): Varicella zoster IgG: >4000, Varicella zoster IgM: 0.22 che confermano la diagnosi di Herpes zoster. Dopo 3 giorni il dolore è quasi completamente scomparso, l'eruzione non è più evidente; mi comunica che "Il rimedio è davvero fantastico, direi che sto molto meglio". Non assume altro. Dopo 5 giorni riferisce comparsa di intenso prurito sul viso, sul collo e sulla testa, soprattutto la notte. Prescrivo ***Sulphur*** 30 CH granuli (che la paziente aveva già in casa) 3 granuli da prendere una sola volta per poi aggiornarci a breve; la sento telefonicamente dopo due giorni e mi riferisce che il prurito è migliorato ma non scomparso, quindi faccio ripetere *Sulphur* 30 CH 3 granuli. Dieci giorni dopo mi riferisce che sta meglio, ma che il prurito non è completamente risolto. Prescritto *Sulphur* 200 K dose globuli, tre giorni dopo mi riferisce che si è sentita molto bene, ma che il prurito si è fatto, durante l'ultima notte, molto più intenso. Per il momento non faccio nessuna prescrizione e, sette giorni dopo, il prurito si è ridotto moltissimo in una situazione di complessivo benessere. Senza assumere altro, quattro settimane dopo l'ultima assunzione risento la paziente che mi dice che il prurito è andato riducendosi, seppur ancora compaia, soprattutto la notte. *Sulphur* MK dose globuli, assunto 70 giorni dopo l'esordio dello zoster, porta a netto miglioramento dello stato generale e risoluzione completa del prurito. Da allora, non c'è stato più bisogno di prescrivere nessun altro rimedio.

Caso n.2

Donna di 80 anni, casalinga, obesa. Ricorre saltuariamente alle cure omeopatiche (spesso su suggerimento della figlia). Da circa 3 anni, durante l'estate, compare un'eruzione vescicolare accompagnata da moderato prurito, estesa all'arto superiore destro, senza sintomatologia dolorosa. La paziente applica localmente talco al mentolo con parziale beneficio sul prurito. Evita il sole, tende a restare sempre in casa, è molto introversa e piange con facilità. Assume farmaci per l'ipertensione arteriosa e null'altro. È stata sottoposta circa 25 anni fa ad asportazione di un tumore dell'endometrio. Presenta alle dita delle mani dei noduli da artrite particolarmente evidenti.

A giugno di quest'anno compare quindi nuovamente l'eruzione (nei due anni precedenti è sempre comparsa nello stesso periodo). La figlia, che si cura spesso con l'Omeopatia, le aveva consigliato di assumere ***Rhus toxicodendron*** 30 CH 3 granuli al giorno. Quando arriva alla mia attenzione, la paziente sta assumendo da circa 10 giorni tale terapia, senza un beneficio clinico rilevante. Repertorizzo il caso con l'ausilio del Radar Opus:

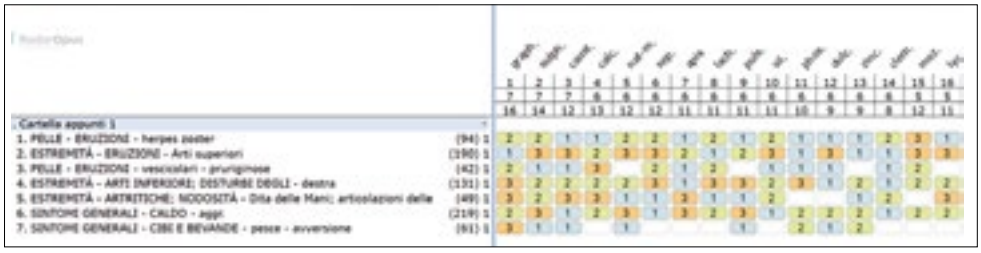

Prescrivo ***Graphites*** 30 CH in plus.

Dopo circa 10 giorni, la figlia della paziente mi comunica che l'eruzione e il prurito erano completamente risolti e che la signora stava molto bene, quindi non ho effettuato ulteriori prescrizioni.

Conclusioni

In entrambi i casi descritti, il trattamento omeopatico individualizzato ha portato alla risoluzione completa della sintomatologia, sia cutanea che generale, senza sequele o complicanze neurologiche tardive.

È interessante notare come *Rhus toxicodendron*, spesso considerato il rimedio di elezione nelle infezioni da Herpes zoster, non abbia rappresentato il *simillimum* in nessuno dei due casi, evidenziando l'importanza di un approccio personalizzato.

Questi casi confermano il valore della medicina omeopatica nel trattamento di condizioni acute e recidivanti, con ottimi risultati in termini di efficacia, rapidità e sicurezza.

ODONTALGIA ACUTA UN CASO DI HYPERICUM PERFORATUM

Michela Nava
Medico Chirurgo, Omeopata – Bergamo
michy.nava@yahoo.it

G. ha 65 anni e gode di buona salute, mantiene una vita estremamente attiva e impegnata. Non assume farmaci ed è attento alla qualità dell'alimentazione e dell'igiene orale. Negli ultimi anni non ha avuto problematiche odontoiatriche significative, salvo qualche episodio di sanguinamento gengivale e sporadicamente maggiore sensibilità a livello delle basi dentarie.

Durante la notte, esordisce in maniera acuta un dolore a partenza dal dente del giudizio situato nell'arcata superiore sinistra. Il dolore è tale da impedire il riposo notturno, è estremamente violento e spasmodico; viene descritto come "insopportabile", "martellante", "bruciante". Di carattere nevralgico, si irradia a tutta l'arcata e la mascella superiore, e si estende sino all'occhio e inferiormente anche alla mandibola, sino a coinvolgere quasi a tutto l'emivolto sinistro, con sensazione soggettiva di edema gengivale e della mascella sinistra (non riscontrabile oggettivamente).



Il minimo sfioramento locale durante la masticazione esacerba la sintomatologia. Al contempo, premere leggermente sulla guancia pare dare sollievo, per cui G. tende a tenere la mano poggiata sulla guancia.

Non individuo segni di suppurazione né ascesso alla mia visita. G. richiede una prima valutazione odontoiatrica per risolvere l'acuzie: viene effettuata igiene del cavo orale e diagnosticata una carie del dente accanto a quello dolente, che risulta danneggiato per cui la corona è quasi completamente distrutta, lasciando spazio a una radice scoperta. Vengono consigliati antinfiammatori e intervento di estrazione della radice residua. Ma G. non vuole assumere farmaci, né può effettuare nell'immediato l'estrazione per impegno lavorativo.

Dalla repertorizzazione emergono diversi rimedi con il tipico dolore "nevralgico", in particolare *Spigelia*, per via della lateralità sinistra, *Belladonna*, *Hypericum*. Poiché non c'è congestione del viso, nonostante il dolore "lancinante", non considero Belladonna (che tra l'altro predilige lateralità destra). Non è stato semplice effettuare una diagnosi differenziale tra alcuni rimedi emersi dalla repertorizzazione, in particolare tra *Spigelia* e *Hypericum*. Soprattutto il classificare il dolore come "mal di denti", piuttosto che "nevralgia" o "mal di testa" mi ha inizialmente completamente depistato nella repertorizzazione (infatti *Hypericum* non compare come rimedio papabile in tutto il raggruppamento relativo al "mal di denti"). Ho fatto quindi affidamento al fascicolo "Elementi di Pronto Soccorso Omeopatico" del Lodispoto e, basandomi su questo volume, ho anche seguito l'indicazione alla diluizione 30 CH, invece che rivolgermi alle potenze più basse e a dosi ravvicinate.

Scelgo quindi ***Hypericum perforatum*** per il carattere lacerante del dolore e il miglioramento al contenimento del lato dolente e lo prescrivo alla 30 CH, 3 globuli sotto la lingua ogni 3-4 ore, alternando sciacqui con soluzione di acqua e Tintura Madre di Calendula.

G. riferisce beneficio sin dalle prime somministrazioni: il dolore diventa progressivamente meno intenso, esacerbato solo allo stimolare la zona durante l'alimentazione; permane un senso di "fastidio" in corrispondenza del dente, che riferisce ridursi alla somministrazione del rimedio.

Dopo circa 30 ore il dolore è completamente regredito, G. torna a riposare bene la notte e può dedicarsi all'attività lavorativa (canto) senza alcun problema.
Successivamente, ripete visita odontoiatrica per l'estrazione della radice danneggiata: avendo una terminazione nervosa scoperta e mancando la corona del dente per una possibile ricostruzione, lo specialista non intravede possibilità di trattamento conservativo.
Al termine dell'effetto dell'anestetico somministrato localmente al momento dell'estrazione dentaria, riprende progressivamente intensità il dolore, specie la notte successiva. Anche in questo caso il dolore ben risponde a *Hypericum*, che G. prosegue ad assumere, 4 volte al dì, per un paio di giorni; indico di effettuare sciacqui con acqua e TeaTree O.E. alternato a TM di Calendula per evitare complicanze infettive post-procedura. Solo nell'immediato post-estrazione è stata somministrata Arnica 30 CH.
Il dolore regredisce completamente: al controllo della settimana successiva, la gengiva si trova in buone condizioni, si sta rimarginando come previsto senza alcuna complicanza. L'acuzie dentaria è stata pertanto gestita senza alcun farmaco allopatico.

DUE CASI DI AGITAZIONE PSICOMOTORIA, IN DEMENZA CONCLAMATA, GESTITI CON BRYONIA

Vincenzo Mengano
Medico Chirurgo, Internista, Omeopata – GROSSETO
vincenzomengano@tiscali.it

Il primo caso mi è capitato una decina di anni fa quando, nel corso di una visita, una paziente si lamentava disperata del fatto che il padre, affetto da demenza di Alzheimer conclamata da diversi anni, con una certa frequenza scappava letteralmente via di casa, correndo nei campi, richiedendo così un lungo inseguimento per essere riacciuffato. La motivazione delirante che portava era "voglio andare a casa mia", pur essendo nato nella casa da cui stava scappando. A quel punto, quasi in modo automatico, le dissi di provare con Bryonia 30 CH, 5 granuli ai primi segni di crisi.
Avevo pensato a Bryonia sia perché, come è noto, "volere andare a casa" è una keynote dell'alterazione mentale di Bryonia, ma anche per una similitudine generale con il rimedio in quanto, di solito, i soggetti affetti da demenza sono ipoattivi, con avversione o difficoltà nei movimenti, addirittura allettati e, quindi, aggravati dal movimento.
Dopo alcune settimane, quando rividi la paziente, mi riferì, con mia sorpresa, che il rimedio aveva funzionato e gli episodi di fuga non si erano ripetuti. Non diedi molto peso alla cosa, innanzitutto perché ero erroneamente inibito dalla gravità della patologia e, in secondo luogo, si trattava di una prescrizione monosintomatica, di non grande affidamento.

Più recentemente, circa due anni fa, la mamma di una mia conoscente, già affetta da diversi anni da morbo di Alzheimer, presentava quasi settimanalmente delle crisi di agitazione psicomotoria, di intensità progressiva, che iniziavano tutte con la stessa petulante motivazione: "voglio andare a casa" e che gettavano la figlia in uno stato di sconforto impotente fino al pianto. Similmente in questo caso, senza altre informazioni importanti in mio possesso, trattandosi di un colloquio telefonico abbastanza superficiale e limitato, avevo prescritto Bryonia 30 CH, 5 gocce ai primi segni di crisi. Anche questa volta, con grande soddisfazione, mi venne confermata la validità della prescrizione, ricevendo notizie più dettagliate e aggiornate nel tempo: addirittura la figlia, per il timore che tornassero le crisi, ha somministrato quotidianamente Bryonia in questi due anni (al telefono ha esclamato: "nella mia casa Bryonia non può mancare!") con un beneficio globale per la paziente, visto che attualmente cammina, si nutre e utilizza il bagno da sola, riposa abbastanza la notte, è di buon umore e accenna a qualche passo di danza quando sente la musica, ma questo non è un sintomo peculiare o inusuale, trattandosi di una signora di nazionalità brasiliana… Ovviamente ci sono degli alti e bassi sulle base delle variazioni del suo stato energetico, passa molto tempo a letto, il quadro demenziale rimane irrisolto anche se a volte ha degli sprazzi fugaci di lucidità; tuttavia, e non è poco in questi casi per chi li conosce e li tratta quotidianamente, la qualità di vita e la convivenza in casa sono accettabili, soprattutto visto che ha da poco compiuto 95 anni!

Riflessioni metodologiche e personali

Gli episodi di agitazione psicomotoria con stato di ipereccitazione mentale e fisica, sono abbastanza frequenti nella demenza di Alzheimer, circa il 50-60% dei casi, e vengono trattati farmacologicamente con gli antipsicotici, da quelli tradizionali (aloperidolo) a quelli atipici e più recenti (risperidone, olanzapina e altri). Va subito detto che già nell'aprile 2005 era stata resa pubblica un'informativa della Food and Drug Administration (FDA) in cui veniva precisato che, nei pazienti anziani con demenza, il trattamento dei sintomi comportamentali con antipsicotici atipici veniva associato a un più alto tasso di mortalità, rischio confermato sempre dalla FDA nel 2008 anche per gli antipsicotici tradizionali, in aggiunta, ovviamente, agli effetti avversi specifici del far-

maco, più frequenti nelle persone anziane. Numerosi studi successivi hanno confermato questa tendenza, con un tasso di mortalità aumentata dal 35 al 60 % in più rispetto a chi, nelle stesse condizioni patologiche, non assume gli antipsicotici. Va anche aggiunto che la somministrazione degli psicofarmaci negli anziani li riduce in uno stato quasi vegetativo, di totale inattività.
Fermo restando che l'obiettivo della cura omeopatica rimane la totalità dei sintomi del malato e non di una parte (§§ 7, 18, 58 dell'Organon), Hahnemann, con la sua consueta chiarezza, ci parla della prescrizione omeopatica nel caso di malattie monosintomatiche o con pochi sintomi evidenziabili (§§ 172-184) incitandoci, in primis, a indagare più minuziosamente per estrarre ulteriori sintomi dall'analisi del caso e, se ciò non fosse possibile, ci esorta ugualmente a prescrivere il rimedio, possibilmente sulla base dei sintomi più caratteristici, anche se non si può coprire la totalità dei sintomi del paziente. Hahnemann giustifica questa prescrizione di tipo parziale alla luce del meccanismo d'azione omeopatico, cioè "la malattia artificiale opposta alla malattia naturale" su una base di similitudine; vale a dire che l'azione tossica di una sostanza, nel nostro caso "subtossica" trattandosi di dose infinitesimale, provoca una risposta omeostatica da parte dell'organismo che tende a ripristinare l'ordine fisiologico e, quindi, quando è possibile, la guarigione. Su questa base il rimedio parziale, per quanto limitato nella sua azione, stimola comunque beneficamente la "Forza Vitale", cioè l'energia difensiva, riparativa e regolatrice dell'organismo, rinforzandolo; il rimedio, inoltre, con il suo tropismo, va a sollecitare determinate aree recettoriali, silenti fino allora dal punto di vista sintomatologico, ma patologicamente sensibili e, quindi, capaci di sviluppare sintomi reattivi. Così - sempre su indicazione di Hahnemann - il quadro sintomatologico del paziente si arricchisce di nuovi sintomi e offre la base per una prescrizione omeopatica più completa ed efficace.

Quindi, non è vero che l'Omeopatia serva solo nei disturbi funzionali, ma è utile anche nei casi gravi e lesionali: ne sono una realtà più che cinquantennale del Pareek Hospital, in India, la Clinica Dr. Spinedi in Svizzera, l'esperienza clinica internazionale, in campo oncologico, di A.U. Ramakrishnan e, ovviamente, i numerosi casi di malattie gravi, trattate con l'Omeopatia, riportati sulla nostra rivista "*Il Medico Omeopata*". Se in queste condizioni patologiche avanzate l'Omeopatia non è in grado di guarire, è comunque in grado di apportare notevoli benefici, a volte sorprendenti.
Aggiungerei inoltre una mia riflessione: noi medici cerchiamo sempre di fare del nostro meglio e, anche quando non raggiungiamo la "perfezione" prescrittiva, possiamo aiutare ugualmente i malati, perché è meglio assumere un rimedio omeopatico ad azione parziale che un farmaco tossico e inefficace, come da osservazione routinaria (vedi gli antibiotici prescritti indiscriminatamente, con relativa selezione di "superbatteri" resistenti, per non parlare del paracetamolo, onnipresente, i cortisonici somministrati un po' troppo generosamente a tutti i livelli, gli amati FANS, sicuramente efficaci nel danneggiare lo mucosa gastrica e via discorrendo).
Nei due casi che ho descritto, se avessi ceduto al mio impulso perfezionista, avrei evitato di prescrivere Bryonia, lasciando questi due anziani trasformarsi in "zombie" sotto l'effetto degli psicofarmaci.
Voglio precisare, tuttavia, che non sto condannando i farmaci, ma il cattivo uso che se ne fa: nelle malattie progressive e neoplastiche, secondo la mia opinione, dobbiamo ricorrere a tutti i mezzi di cui disponiamo, farmaci inclusi, se occorrono, senza nessuna preclusione mentale, nell'interesse della vita del paziente.
A questo punto potrebbe sorgere l'interrogativo "angosciante" tra gli omeopati: "Ma il rimedio omeopatico ad azione parziale non può causare una soppressione?". Hahnemann parla di soppressione (§§ 185-205) nei casi di "mali locali esterni" che vengono rimossi con trattamenti superficiali allopatici, senza che vengano sanate le cause interne della malattia, che rimane non più visibile all'esterno e continuando a progredire in profondità… Tuttavia il rimedio omeopatico, per sua natura, non spegne un sintomo come fanno i farmaci con un meccanismo biochimico allopatico, ma stimola sempre nell'organismo una reazione endogena di cura in relazione a quel disturbo. È vero, l'attenuazione di un sintomo con contemporaneo peggioramento del quadro patologico generale del paziente è un fenomeno che si può verificare in Omeopatia, ma accade, in sintesi, quando il rimedio "poco simile" produce nuovi sintomi, che aggravano la condizione del soggetto, soprattutto se debilitato; oppure accade se il rimedio non è sufficientemente adatto a contrastare in toto il processo patologico in atto, cioè manca di un'azione profonda capace di modificare il terreno o, in termini scientifici correnti, ricomporre lo squilibrio del sistema PNEI.
"*Questo esame individualizzato di ogni caso di malattia… richiede al medico assenza di preconcetti, sensi sani, osservazione attenta e fedeltà di riproduzione del quadro morboso*" (§ 83). Quale, impareggiabile, chiarezza e precisione! A supporto di questo corretto atteggiamento mentale del medico, così recita un prezioso aforisma orientale: "*Non occorrono costruzioni mentali per osservare la realtà che ci circonda; al contrario, dobbiamo liberarci dai nostri condizionamenti mentali per vedere ciò che è così com'è e non come pensiamo che sia*.".