

GLI ANTENATI - I Traumatismi

Pietro Gulia

guliapt@libero.it

Vice - Direttore de "Il Medico Omeopata"

I Traumatismi

Bellis, Anthracinum ed altre storie

Continuiamo il nostro breve divagare tra alcuni rimedi che possono essere utili in casi di trauma. Prima però un particolare ringraziamento a quei colleghi che hanno accolto il ripetuto invito a partecipare a questa Rubrica comunicando la propria esperienza.

In questo numero, in rigoroso ordine alfabetico, si ringraziano i dottori:

Luana Chiniggioli di Fabriano; Renzo Galassi di Macerata; Roberto Perulli di Roma.

CASO N° 1

1991 - Una giovane donna, già curata omeopaticamente, chiede un consiglio per un problema che le si è presentato da qualche tempo.

In corrispondenza del lobo sinistro della tiroide è evidente all'ispezione e palpabile un nodulo tondeggiante, delle dimensioni di una nocciola, di consistenza parenchimatosa, lievemente dolente alla palpazione, non aderente ai piani cutanei, mobile con la tiroide al movimento di deglutizione; è circondato da una area di turgore cutaneo. Non si apprezzano linfonodi loco-regionali aumentati di volume. Non c'è febbre. Non rilevo sintomi che facciano pensare ad una tiroidite acuta, né il quadro generale della paziente mi sembra così compromesso da dovere pensare ad una patologia tumorale ad evoluzione rapida. E sì perché il nodulo, presente da una settimana o poco più, è andato rapidamente aumentando di volume ed è diventato visibile impensierendo, ovviamente, la ragazza.

Consiglio un'ecografia della tiroide ed esami ematologici: emocromo con formula, VES, valori ormonali tiroidei e degli anticorpi anti tireoglobulina e antimicrosomiali.

Non so cosa prescrivere.

En passant, chiedo alla donna se per caso ricordi di aver preso un colpo al collo. Ed allora la paziente mi dice che, effettivamente, qualche tempo prima, rotolandosi e giocando sul letto con il suo vivace e massiccio pupone di quasi due anni, questi le aveva inavvertitamente dato un calcio al collo.

Ricordatevi che, in caso di trauma della mammella o dei testicoli, uno dei primi rimedi a cui pensare è Conium.

L'insegnamento del Prof. Negro mi torna subito alla memoria e prescrivo baldanzoso e sicuro:

Conium maculatum 6 CH,

2 globuli 3 volte al giorno per una settimana.

La scelta della bassa potenza fu dettata dalla considerazione che si trattava di un fatto organico traumatico acuto e che non vi era necessità di "sparare" una potenza alta.

"baldanzoso e sicuro..." Dopo una settimana la paziente torna con l'ecografia che mostra quello che sembra un probabile granuloma post-traumatico, ma la situazione clinica è rimasta immutata: il nodulo è lì a evidenziare che la prescrizione non ha funzionato. Eppure, di nuovo, non evidenzio sintomi degni di essere presi in considerazione o almeno così mi sembra. L'unico sintomo sicuro mi pare:

Generals – Injuries, glands of (Repertorio di Kent) con Conium unico rimedio al terzo grado. (1)

Decido:

Conium maculatum MK, un' unica dose.



Conium maculatum

Risultato: rapido ridimensionamento del nodulo fino a scomparsa completa in pochi giorni, con completa restituito ad integrum. Nel frattempo sono arrivati gli esami ematologici richiesti che escludono una patologia specifica tiroidea. Sono trascorsi 12 anni da allora: non sono comparsi segni di compromissione tiroidea.

Resta il quesito del perché la bassa potenza non abbia funzionato e l'alta sì. Non sempre è vero che basta individuare il rimedio giusto e, a qualsiasi potenza, esso funzionerà; l'individualità riguarda anche la potenza a cui si può essere più sensibili e più reattivi... ma questo lo si apprende con l'esperienza.

CASO N° 2

2002 – Paziente 50enne che, di tanto in tanto, torna a farsi visitare. Si potrebbe dire che l'ho in cura da una decina d'anni, ma non ne sono così sicuro! E sì perché appartiene a quella categoria di pazienti, inquieti ed entusiasti (i più pericolosi perché spesso incostanti e incurabili o poco curabili) che amano il fai da te, le autoprescrizioni, che si buttano con entusiasmo esaltato a seguire ogni nuova terapia di cui vengano a conoscenza, purché la parola magica “naturale” sia compresa nel discorso.

Tale è, dunque, questa paziente: eccitata, iperattiva, loquacissima, entusiasta, tutto iper...

Si rifà viva dopo più di un anno. E' afflitta da un fastidiosissimo, dolorosissimo, persistentissimo, resistentissimo, estesissimo (tutto iper...) processo infettivo del secondo dito della mano destra. Una perionichia iniziata ben due settimane prima, probabilmente indotta dalla puntura del dito da parte di una spina di una qualche pianta. Ha tentato un trattamento fitoterapico, senza risultato. Il processo infiammatorio infettivo si è esteso con pus e febbre. Un trattamento antibiotico i.m. è stato intrapreso e protratto per una settimana, ma soltanto con parziale beneficio. Infatti, la febbre è scomparsa, ma l'infezione resta lì. L'infiammazione, partita dal bordo ungueale, ha avviluppato tutta la prima falange e si è estesa alla seconda. Il dito appare notevolmente tumefatto e:

- di colore violaceo;
- il dolore è atroce, bruciante;
- < di notte;
- la costringe a muoversi, non c'è requie.

Prescrivo, basandomi sulla memoria, **Tarentula cubensis 200 K.**

Dopo 3 giorni la paziente mi telefona dicendomi che, dopo aver preso il rimedio, ha trascorso una notte infernale: il dolore bruciante e la conseguente agitazione sono stati violenti, ha resistito e poi verso l'alba ha potuto addormentarsi per qualche ora; al risveglio il dolore era più sopportabile ed è andato diminuendo nelle ore successive. Il gonfiore si è ridotto. Dopo una settimana il quadro è > ma non risolto: il dolore è sopportabile, con accentuazione notturna, ma meno intensa che in precedenza; il dito è molto più sgonfio e più chiaro. Sembra evitabile l'incisione e decido per una seconda dose di Tarentula cubensis 200K in plus. Dopo sette giorni il quadro è > in maniera marcata.

Solo dopo la risoluzione del caso, per curiosità, vado a repertorizzare i sintomi:

- Synthesis 8.0 (2)
- Generali – Ascessi dolorosi
- Generali – ascessi dolorosi brucianti
- Febbre zimotica
- Febbre settica
- Estremità – Paterecci
- Estremità – paterecci maligni con bruciore
- Estremità – paterecci suppurazione
- Estremità, paterecci, unghie, esordio
- Estremità Paterecci, violacei

Sil: 4/12 – Anthracinum 4/9 – Hepar 4/9....Tarentula cubensis 2/6

Basandosi sulla repertorizzazione Tarentula cubensis non sarebbe stata la prima scelta. Chissà, le idee sui ragni forse mi avevano preso la mano: è stato un ottimo similare del momento o forse Anthracinum avrebbe permesso una guarigione più rapida??...col senno di poi... Non tutto viene per nuocere, per cui uno studio comparato dei due rimedi può risultare utile.

L'irrinunciabile Kent ci viene in aiuto con qualche suo caso clinico (3) (traduzione di Pietro Gulia):
Un bubbone nell'inguine sinistro. *Venne a farsi visitare un giovanotto che presentava un bubbone all'inguine sinistro. Era contrariato dal non aver ricevuto nessun miglioramento dal trattamento praticato. Gli facevano male le ossa, la lingua era carica, il respiro di pessimo odore. La tumefazione era dura e dolente, di colorito bluastrò e chiazata, con violento bruciore e acuto dolore tagliente.*

Gli fu data Tarentula cubensis 12 X, una dose in polvere, a secco sulla lingua, per tre mattine di seguito.

Tornò tre giorni dopo aver preso l'ultima dose in polvere affermando che era stato avvelenato. Si sentiva fuori di sé e accusava una sensazione di dolore tirante al cuoio capelluto e ai muscoli della faccia. Versava in un marcato stato di ansietà mentale ed affermò di sentirsi come sul punto di perdere la ragione. Anche il suo aspetto rivelava una marcata inquietudine. Non riuscì a quietarsi neppure quando lo rassicurai che non correva alcun pericolo. I suoi sintomi iniziali erano quasi scomparsi e il bubbone non presentava più il suo brutto colore. Il giorno dopo egli era molto migliorato nello stato generale e il bubbone era quasi del tutto scomparso. Lo rividi ancora dopo tre giorni e il miglioramento progrediva rapidamente. La piaga guarì rapidamente e dopo un mese il ragazzo mi disse che non si era mai sentito così bene.

Ascesso facciale – *Un signore di mezza età sviluppò un ascesso del viso, proprio davanti all'orecchio. La suppurazione era in fase avanzata e la fluttuazione era marcata. Silicea aveva fatto qualcosa in quanto aveva controllato il dolore. Un chirurgo svuotò parecchie volte l'ascesso ma rapidamente la cavità di riempiva di nuovo. Dopo tre settimane non si era verificata la risoluzione del caso. La cute assunse una nuova caratteristica: divenne bluastra, chiazata con grande bruciore e dolori acuti, taglienti.*

La tumefazione dura prese ad estendersi e all'incisione ne venne fuori un liquido sanguinolento di pessimo odore. Il paziente aveva brividi, si sentiva nauseato ed aveva sintomi di setticemia.

Dopo una dose di Tarentula cubensis 12X si verificò un rapido cambiamento positivo, non si formò più pus e in dieci giorni guarì. La parte alterata divenne di un color rosso vivo e poi gradualmente tornò al colorito normale. La nausea e i sintomi generali di setticemia furono marcatamente migliorati in dodici ore. Nessun altro medicamento fu prescritto.

CASO N° 3

Ed infine un terzo caso di Kent:

Un foruncolo nucale – Si tratta di una donna di 30 anni, fortemente sofferente per un foruncolo maligno della nuca. Aveva applicato vari rimedi casalinghi senza nessun risultato. La tumefazione sembrava destinata a suppurare. Appariva chiazzata e bluastra; il dolore era intenso, come coltellate, e bruciante. Si sentiva nauseata fino a vomitare; la notte delirava. Aveva gli occhi sgranati e febbre; la lingua era sporca e l'alito fetido. Avvertiva una marcata sensazione di tensione al cuoio capelluto e ai muscoli della faccia.

Tarentula cubensis 12X, una dose, indusse immediatamente calma e la tumefazione maligna non completò il suo lavoro, cioè non suppurò. La colorazione bluastra si risolse in due giorni ed anche la durezza della parte rapidamente sparì. La donna riguadagnò molto rapidamente il suo normale stato di salute e, qualche tempo dopo, mi rivelò che non aveva più sofferto dei suoi vecchi mal di testa da quando la tumefazione alla nuca era sparita, dimostrando così quanto profondamente il medicamento aveva inciso. Se una parte si presenta chiazzata (Lach), bluastra, diventa scura, con i sintomi riportati, *Tarentula cubensis* deve essere il rimedio più indicato.

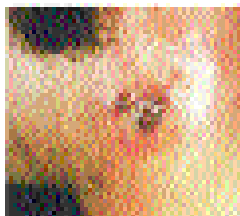
Dell'altro rimedio – Anthracinum – che finora mai mi è capitato di prescrivere, posso qui riportare alcune caratteristiche principali:

- stati settici di cute ed annessi a rapida evoluzione, edema marcato ed indurimento della parte interessata;
- con dolori intollerabili, brucianti,
- colorito rosso cupo o, più tipicamente, nerastro;
- rapida formazione di ulcere con un fondo nerastro.

Particolarmente indicato in: paterecci, onichia, paronichia, etc...

Per lo studio di questo nosode una grossa mano ci viene data dal collega Renzo Galassi, il nostro Vice-Presidente della LMHI. Troverete in coda alla Rubrica una sua sintetica e precisa trattazione di Anthracinum con un caso clinico dal suo archivio personale.

C'è un altro rimedio che può essere utile nelle complicazioni dei traumi.



Antrace

CASO N° 4

1999 - Un paziente mi presenta un suo amico: un robusto muratore 50enne che ha un problema al pollice della mano sinistra. Una scheggia di legno si è conficcata alla base del pollice sinistro, penetrando in profondità, irraggiungibile se non con l'incisione, e provocando una infezione della zona. Ha già preso antibiotici e anti-infiammatori per una settimana, senza risultato. C'è una vasta zona di gonfiore che interessa tutta l'eminanza tenar, che è rossa e dolente alla digitopressione.

Il muratore, che mostra un'espressione incerta, dubbiosa, è venuto per un consiglio per un fatto traumatico e non desidera altro per cui, basandomi sull'esperienza, prescrivo:

Silicea 6 CH, 3 globuli, ogni 4 ore per 5 giorni.

Dopo una settimana ritorna: stavolta l'espressione è sorridente. Il dolore è molto ridotto, il pollice e la mano sgonfi; si intravede al di sotto della dura cute l'estremità superiore della scheggia che sta tornando alla superficie, spinta da pus bonum et laudabile.

Continua Silicea per altri 5 giorni. Due giorni dopo il muratore si estrae la scheggia affiorata alla cute e tutto si risolve.

Si potrà obiettare che il processo è avvenuto spontaneamente ma, come al solito, stupisce la coincidenza del miglioramento con l'inizio del trattamento omeopatico!

Di Silicea è ben nota la tendenza a suppurare:

Ogni piccola ferita suppara (Graphites, Hepar, Mercurius, Petroleum" (Allen)

e la tendenza a tragitti fistolosi purulenti cronici. Così come è ben nota la capacità di:

Promuovere l'espulsione di corpi estranei dai tessuti: spine di pesce, aghi, schegge ossee. (Allen)

(4)

Un altro rimedio è da ricordare per ferite da "oggetti appuntiti": Ledum palustre.

Due brevi casi ne illustrano l'uso comune in fatti traumatici.

CASO N° 5

2002 - E' uno dei pazienti "irregolari" come nel precedente caso 2.

54enne, marcatamente ipocondriaco, va in agitazione per qualsiasi piccolo problema di salute. Si è ferito al palmo della mano destra con una grande spina di una pianta grassa.

E' già stato dal suo medico di famiglia: prescritti antibiotici, antinfiammatori e l'antitetanica. Lo sento per telefono: è inquieto, spaventato tanto dall'idea di non fare l'antitetanica che da quella di farla...la mano gli fa molto male:

- dolore lancinante, pungente;
- si è rapidamente gonfiata;
- la tumefazione non è rossa, anzi piuttosto pallida;
- il calore fa peggiorare il dolore.

-

Tutti sintomi di Ledum, prescrivo:

Ledum palustre 6CH.

Due giorni dopo, abbastanza sollevato, mi mostrerà il palmo della mano quasi del tutto sgonfiato e non più dolente.



Ledum palustre

CASO N° 6 Dott. Roberto Perulli

2003 – Paziente 47enne. Alcune settimane dopo intervento chirurgico di trapianto di cornea per cheratocono dell'occhio sinistro si manifestano all'improvviso:

- intensa fotofobia;
- lacrimazione;
- visus appannato, come se avessi un velo davanti agli occhi e gli oggetti mi appaiono sfumati;
- dolore puntorio dentro l'occhio, < dalla luce.

All'esame oculistico si rilevano: edema corneale di grado intenso e gonfiore della palpebra superiore. Viene prescritta terapia cortisonica associata a terapia antibiotica (Tobradex collirio =

desametasone + tobramicina, 3 volte/dì da continuare per alcuni giorni) + videat chirurgico oculistico urgente.

Invece il paziente assume:

Ledum palustre 200K, dose unica, alla sera.

Al mattino successivo l'edema palpebrale è scomparso; il dolore oculare puntorio si è attenuato; il fastidio alla luce è molto ridotto. In seconda giornata l'edema corneale è completamente riassorbito. Dopo una settimana viene, comunque, ripetuta una dose di Ledum 200K in plus. Da allora, a distanza di un mese e mezzo, non si sono ripresentati problemi a carico dell'occhio sinistro e tutto procede bene.

La prescrizione fu frutto dell'esperienza del collega, allenato ad affrontare giornalmente parecchi casi di patologia traumatica. Una delle indicazioni principali di Ledum, un suo keynote è infatti: Occhio: emorragia o disturbi dopo ferite od operazioni chirurgiche.

Come di consueto in questa Rubrica, per chiudere il cerchio torniamo al punto di partenza.

Se si esaminano le Rubriche :

- TORACE, Indurimento, Mammelle, dopo contusione;

- TORACE, Noduli, Mammelle

(Synthesis - Moderni fino al 1987-Schmidt) (2), si nota accanto a Conium ed analogamente al 2°, un piccolo rimedio:

Bellis perennis.

E' la comune margherita dei campi, la pratolina. Di questo fiore il rimedio omeopatico sembra condividere la sorte di essere poco considerato e poco usato.

Eppure sembra essere un rimedio da non sottovalutare nei traumatismi muscolari, degli organi pelvici, delle articolazioni, specialmente dove si assista alla formazione di raccolte ematiche che tendano ad incistarsi. Per esempio: ematomi muscolari post-traumatici che non si risolvono od evolvono troppo lentamente malgrado l'uso di Arnica.

Le ecchimosi muscolari alle parti molli: polpacci, gambe, cosce, natiche o altrove, risponderanno ad Arnica....tanto più che ogni colpo violento implica uno shock nervoso al quale Arnica risponde perfettamente bene, soprattutto alle alte dinamizzazioni.

Se i risultati non fossero rapidi con Arnica, bisognerà pensare ad un rimedio al quale non si pensa spesso, ma che è riportato al 3° grado nel Repertorio, Conium 30, 200 e M. (Generalities – Injuries, Soft parts, of – NdR) E se Conium non dà risultato, cosa incredibile, somministrare in dose scalare Bellis perennis, che ho sperimentato una sola volta ma si è mostrato perfettamente attivo. Tale rimedio viene da tutti riferito per i traumi al seno. (5)

Infatti: infiammazioni post-traumatiche delle ghiandole mammarie o dei testicoli.

Inoltre, Bellis non va dimenticata nei traumi addomino-pelvici, compresi gli interventi chirurgici su utero, ovaio, prostata.

Indolenzimento delle pareti addominali e dell'utero. (6)

Ancora:

- sforzo muscolare eccessivo come dopo una dura gara sportiva (maratoneti, marciatori)

- o particolari professioni usuranti (manovali, addetti al martello pneumatico) con insorgenza di dolore muscolare, rigidità muscolare ed articolare, marcata stanchezza, debilitazione fisica.

Come Hypericum, agisce in caso di traumi sui nervi o su zone riccamente innervate.

Sintomi generali di Bellis perennis sono:

- rigidità ed indolenzimento muscolare,
- non trova requie né adatta posizione a letto;
- si risveglia precocemente, all'incirca alle 3 a.m.
- dorme poco;
- sempre stanco, debilitato, esausto;
- < alzandosi dal letto;
- sensibile al freddo e all'umidità, soprattutto quando accaldato.

In effetti, somiglia ad Arnica, Rhus tox, Eupatorium perfoliatum, ad Arsenicum da cui si differenzia per il > con le applicazioni fredde e la assenza di ansietà per la propria salute.

CASO N° 7 Dott.ssa Luana Chiniggioli

Una bimba di 7 anni, da 3 in cura omeopatica con somministrazione periodica di Silicea, cade da un muricciolo pesantemente sul sederino. Dopo 4 giorni dall'incidente lamenta:

- dolori a tutto l'addome;
- desiderio di scoprire il pancino;
- difficoltà a sedersi per forte dolore coccigeo.

L'esame Rx del rachide lombo-sacro-coccigeo è negativo per lesioni traumatiche.

Bellis perennis 7CH, in plus ogni ora per 2 giorni e, successivamente, ogni 3 ore per 4 giorni.

Dopo 7 mesi la nonna riferì che la bambina era stata subito meglio e che lei, visto il miglioramento così marcato, aveva continuato a somministrare i granuli per un mese: da allora la bambina era molto cresciuta in altezza e si era irrobustita!

CASO N° 8

2000 – Gabriella ha 31 anni. E' in cura dal 1993: rinite allergica, ipertesteronismo, anemia ferro-privata, uno stato ansioso-depressivo reattivo furono i motivi della prima visita.

Notevolmente migliorata da Phosphorus.

Nel 1998, prima gravidanza e parto senza nessun problema.

A settembre del 2000, secondo parto: un maschio di Kg. 3,650 di peso e cm.50 di lunghezza.

Episiotomia, violente contrazioni uterine durante il secondamento, emorroidi.

Prescrivo subito dopo il parto: Arnica, Staphysagria.

Dopo 7 giorni dal parto ancora persistono:

- violente contrazioni uterine;
- < di sera;
- senso di peso fortissimo e penoso alla pelvi, "come se stessi perdendo qualcosa";
- grande stanchezza, si sente esausta, prostrata;
- apatia e tendenza a piangere.
- Controllo ginecologico: utero normalmente involuto ma presenza di una sacca ematica endouterina.

Bellis perennis 200K

> rapido dei dolori; >> dell'umore e del tono fisico. Ad un successivo controllo ginecologico: riduzione marcatissima della sacca ematica.

In queste due tappe sui traumatismi non si è certo esaurito l'argomento della utilizzazione dei rimedi omeopatici in patologia post-traumatica. Molti ancora sono i rimedi e le situazioni cliniche da affrontare: Calendula, Gelsemium, Staphysagria, Pyrogenium, Ferrum phosphoricum, Cuprum

per citarne qualcuno. Aspettiamo in Redazione il contributo di ognuno dei lettori per arricchire l'argomento di nuovi capitoli.

E come preannunciato: Anthracinum del dott. Renzo Galassi.



Bellis perennis

ANTHRACINUM

STORIA

Si deve al veterinario J. W. Lux la prima preparazione e l'uso terapeutico di Anthracinum, da lui menzionato nel 1833

Lux riporta un'osservazione fatta da S. Hahnemann nel 1834 concernente un garzone di fattoria affetto da antrace maligno alle due mani e al quale somministrò due gocce della 30 C; a un altro garzone di fattoria che presentava solo 2 pustole, Hahnemann diede una sola goccia. Sono guariti entrambi

CEPPO

La preparazione attuale del Bioterapico Anthracinum si fa partendo da un lisato, ottenuto senza aggiunta di antisettico, dal fegato di coniglio carbonchioso.

Non esiste una sperimentazione secondo la metodologia hahnemanniana di questo prodotto

Caratteristiche importanti

Anthracinum è caratterizzato dalla seguente triade:

- . **Flogosi sottocutanea dura con vescicole.**
- . **Dolore bruciante intenso.**
- . **Secrezioni irritanti e fetide.**

1. Sintomatologia generale

- . Stato setticemico rapidamente ingravescente con astenia, dimagrimento, sete intensa.
- . Febbre elevata con stato ansioso e delirio di morte imminente.

Sistema nervoso

- . Adinamia, sensibilità esagerata. Delirio.

Cute

Ulcerazione con bruciore intenso, intollerabile

Complicanze: possibili emorragie di sangue nero, denso, che si decompone rapidamente.

Evoluzione: l'affezione può assumere un andamento grave con tossiemia.

Diagnosi differenziale

L'azione di Anthracinum può essere paragonata a:

Arsenicum: malato agitato, ansioso, che peggiora fra la mezzanotte e le ore 3, dolore bruciante, migliorato dal calore.

Tarentula: ha dolori che costringono a camminare e che sono migliorati fumando.

Carb-ac.: fetore generale, sensazioni di bruciori vivi, ma improvvisi e di breve durata.

Pyrogenium: secrezioni orribilmente fetide, dissociazione fra la temperatura e il polso, delirio, agitazione, collasso cardiaco.

Lachesis: iperestesia al tatto, infiltrazione cutanea blu scuro, livido con tendenza all'ulcerazione e alla gangrena. Sangue nero che coagula in ritardo o troppo rapidamente.

Confrontare inoltre: Carb-v.; Crot-c.; Echi.; Euph.; Sec.

Indicazioni cliniche

- Carbonchio: secrezione di pus fetido (Ars.).
- Settlicemia: con prostrazione, adinamia, polso filiforme, ipertermia, collasso, delirio (Pyrog.).
- Flemmone gangrenoso (Ars.; Lach.).
- Foruncoli - Antrace - Erisipela - Acne.
- Infiammazione delle parotidi e delle ghiandole sottomascellari.
- Gastroenterite acuta.

Caso clinico: Foruncolosi

E' una ragazza di 34 anni, nubile, portalettere. Viene perché dopo due mesi deve sposarsi e mi dice di non sentirsi a posto.

In realtà dopo un po' di tergiversazioni, mi racconta di un problema che la deturpa da 12 anni. Soffre di una strana foruncolosi tra le cosce, nelle facce interne delle cosce, si estende fino alle pieghe inguinali e si presenta con la caratteristica di enormi foruncoli, dolenti pieni di pus che diventano rapidamente nerastri e si aprono lasciando trasudare un liquido puzzolente e trasformandosi poi in tragitti fistolosi che negli anni hanno deturpato la parte facendole acquisire un aspetto non certo gradevole.

I foruncoli quando sono infiammati danno un dolore bruciante intenso.

Da bambina era stata soppressa per quanto riguarda un acne giovanile e dopo qualche anno aveva iniziato con questa sintomatologia. Le prescrissi Anthracinum 200k, Mk, a distanza di 12 giorni e la rividi dopo 1 mese.

La sintomatologia era notevolmente > con meno bruciore e meno fetore del liquido purulento.

Ad un corretto studio del caso ora emergeva una sintomatologia nitida di Silicea che prescritta con dosi progressive dalla 1 alla 9 LM la migliorarono definitivamente, ferme restando le cicatrici ormai presenti.



Storie di quotidiana omeopatia - I Traumatismi

Gustavo Dominici