Gheorghe Juri Medico Chirurgo – Omeopata TIMISOARA (Romania)

Presidente Associazione Romena di Omeopatia Clinica
Vicepresidente della Società Romena di Omeopatia
Direttore della Revista Romana de Homeopatie
relujuri@gmail.com

Omeopatia per immagini: diagnosi differenziale dell'acne

(I parte)

Tratto da: *Revista de Homeopatia 2014;74(3/4): PP* – Traduzione a cura di *Luigia Alessandrino – Medico Chirurgo – Omeopata ROMA – luialess@libero.it*

RIASSUNTO

L'acne, dal punto di vista omeopatico, non è solamente una malattia da curare, essa porta in sé indicatori semiologici sia per la sua cura che per la diagnosi del rimedio di fondo (costituzionale, tipologico) del paziente. Questo è il primo di una serie di articoli dedicati all'analisi delle caratteristiche individualizzanti dell'acne. Qui, per prima cosa, è stata analizzata la sua semeiologia visiva, attraverso le classi dei rimedi omeopatici, e più avanti è stata inquadrata dal punto di vista omeopatico, esponendo la classe dei medicamenti derivati dallo zolfo.

PAROLE CHIAVE

Acne, Omeopatia , Individualizzazione, Semeiologia visiva, Radicale zolfo

SUMMARY

From the point of homeopathic view acne is not only a disease to be treated, since it carries in semiologic indicators both for its care and diagnosis of the remedy (constitutional, typological) of the patient. This article is the first of a series dedicated the analysis of the characteristics individualizing acne. First, we analyzed the visual semiotic through the classes of homeopathic remedies. This first part exposes in general acne from the homeopathic standpoint and exposes the class of medicaments derived from sulfur.

KEYWORDS

Acne, Homeopathy, Individualization, Visual semiology, Radical sulfur

INTRODUZIONE

La visione omeopatica dell'acne

Attualmente sono numerose le teorie che spiegano l'insorgenza dell'acne, incluse quelle sulla genesi ormonale, infettiva, immunologica, etc. Tuttavia nessuna di esse ha condotto a risultati terapeutici definitivi, anche se, in alcuni casi, ciascuna di esse si sia dimostrata utile. Queste teorie, dal punto di vista omeopatico, hanno pochissimo valore. Per prima cosa l'acne non è qualcosa di separato dal resto dell'organismo ma, al contrario, è una affezione assolutamente connessa alle altre forme di espressione: ormonale, immunologica, fisiologica, mentale, etc. Il fatto che una persona manifesti acne in un certo momento è dovuto a determinati disturbi interni del corpo stesso, pertanto essi possono essere trattati con il rimedio tipologico del paziente. In altre parole, per il medico omeopata con una certa esperienza le caratteristiche dell'acne di ciascun paziente sono manifestazioni rivelatrici del suo rimedio individuale. Poiché il corpo è un tutt'uno, un certo tipo di acne con le sue forme cliniche non può essere isolata dal rimedio di fondo del paziente, quindi il rimedio si rivela nell' acne alla stessa maniera con cui si manifesta con i sintomi generali, le paure, l'avversione agli alimenti, etc. La differenza è che nell'acne il rimedio si offre alla nostra percezione in maniera immediata. Di conseguenza l'osservazione attenta e qualche domanda possono aiutarci ad identificare il rimedio, certamente quando sappiamo come esso si esprime e quali sono gli elementi più importanti che ci permettono di individuare un rimedio nella "sua acne." Purtroppo le fonti per questo tipo di documentazione sono frammentarie e, per quanto abbia potuto cercare, ad oggi non ci sono opere che mostrino graficamente gli elementi che definiscono la scelta del medicamento.

In generale ci approcciamo all'acne in due condizioni:
L'acne è la ragione della consultazione. Come regola, si tratta di casi gravi, con complicazioni, o accompagnati da ripercussioni nella vita sociale. In tale situazione l'acne è la malattia da trattare. Il paziente viene a visita per un altro motivo e durante la consultazione l'acne emerge come un fattore secondario che spesso non influenza significativamente la sua qualità della vita. Vale a dire che l'acne è una concomitanza che possiamo prendere in considerazione o meno. Tuttavia, nella mia esperienza, non dovrebbe essere trascurata nella scelta del rimedio più appropriato.
Comunque, in entrambi i casi, l'acne può fornirci una ricchezza di segni individualizzanti, tanto più preziosi perché sono facilmente accessibili. Ci sono omeopati che non prendono in considerazione la patologia fisica, "un acne è un acne, una patologia che si manifesta secondo il proprio standard". Questa affermazione è solo parzialmente veritiera: è certo che l'acne ha i suoi propri modelli fisiologici e morfologici, ma al tempo stesso, l'osservazione dimostra che ciascun paziente ha il proprio tipo di acne.

COME AFFRONTARE L'ACNE OMEOPATICAMENTE?

In omeopatia il problema è quello di identificare gli elementi semiologici che differenziano l'acne in base ai medicamenti. In altre parole: come possiamo conoscere (e riconoscere) l'acne di ciascun rimedio? Per fare questa distinzione, è necessario tener conto di elementi semiologici peculiari. Alcuni di essi si trovano nella materia medica o nel repertorio (ad esempio: localizzazione, causalità, concomitanza), ma altri, come gli elementi morfologici che distinguono l'acne, no.

I. Localizzazione: in questo caso il repertorio potrebbe essere di grande aiuto, ma purtroppo, le rubriche a volte sono molto incomplete e richiedono tecniche più sofisticate di repertorizzazione, come ad esempio l'uso di rubriche equivalenti. Pur con questi limiti, senza dubbio alcune localizzazioni principali sono diventate vere e proprie leggende omeopatiche. Alcune di esse possono essere considerate sicure, per esempio: la testa nei rimedi alogenati, la linea di impianto dei capelli in *Natrum muriaticum,* le orecchie in *Calcarea Sulphurica,* le pieghe inguinali in *Medorrhinum*, le ascelle in *Hepar suphur* e la distribuzione simmetrica di *Arnica montana*.

II. Forme cliniche: qui le cose si complicano, perché è necessario analizzare gli elementi semiologici dell'acne. A tal fine abbiamo bisogno di qualche base fisiologica e morfopatologica legata all'apparizione e allo sviluppo dell'acne, poiché questi conducono agli elementi semiologici principali di questo disturbo. Secondo il mio parere, oltre al semplice aspetto delle lesioni, l'omeopata deve anche capire che cosa avviene a livello della lesione; deve essere molto più di un semplice osservatore ed essere in grado di interpretare correttamente ciò che accade dietro le lesioni visibili. Quindi è necessario "vedere" e "considerare" la profondità della pelle, ed identificare gli elementi particolari, insoliti e specifici per ogni singolo caso. Però, questo compito, è quasi impossibile se non sai cosa guardare o quali sono i segni specifici di differenziazione. Pertanto, vale la pena di ricordare brevemente alcuni concetti di base. Possiamo definire l'acne come "una infiammazione del follicolo pilifero, seguita, a volte da una superinfezione che può lasciare cicatrici." Quindi, gli elementi semeiologici che devono essere osservati sono:

1. I segni di **infiammazione** (rossore, dolore, calore): devono essere osservati in superficie ed in profondità. Lo sviluppo superficiale dell' infiammazione presenta, come segno correlato, la congestione della pelle attorno ai follicoli piliferi. In parole semplici, deve essere valutata
l'estensione della base "rossa" delle lesioni. Ad esempio, nel caso dell' acne "sulfurica" o di altri medicamenti congestizi (*Arn., Bell., Lach.*, composti da cromo e iodio), la base congesta è estesa, ma l' iperemia può essere presente anche nelle zone dove non è visibile la follicolite. Analogamente, nel caso dell'acne rosacea (anche se, attualmente è considerata una malattia indipendente, piuttosto che una varietà di acne) c'è un fondo eritematoso della pelle del viso, su cui compare l'infiammazione follicolare; essa può presentare un colore cianotico in *Carbo Vegetabilis* e *Lachesis*. Inoltre, nei medicamenti "freddi", come i derivati del silicio o dell'arsenico (eccetto Ars. i. e Ars. s.), la base congesta è più esigua e l'area rossa intorno ciascun follicolo pilifero è più piccola e più pallida. La congestione in profondità si riferisce alla estensione nella quale si propaga l'infiammazione verso il derma o, eventualmente, anche l'ipoderma. Quindi ci sono medicamenti che producono, preferenzialmente, una congestione in profondità (radicale zolfo, fluoro e bromo, medicamenti sifilitici come i derivati del mercurio e del potassio). Per questo motivo, la follicolite è caratterizzata da una maggiore durezza e dolore profondo al tatto o spremendo le lesioni, essendo interessate le terminazioni nervose cutanee *(Arn., Hep., Kali. s., Lach., Led., Merc., Rad. br.*). Va detto che questi segnali e processi non si possono considerare come assoluti, perché si deve anche tener conto dell'infiammazione rispetto ad altri elementi patologici, quali la formazione di pus o cisti, così come la reciproca relazione tra i diversi medicamenti.

2. **Suppurazione**: essa riflette i processi di superinfezione a livello del follicolo pilifero infiammato. Un primo elemento da notare è la **velocità di formazione di pus**. Ci sono medicamenti in cui la superinfezione si verifica rapidamente (radicale zolfo, mercurio, potassio, soprattutto *Kali bi., Kali br. e Kali i.*). In altri, è lenta e diffusa, di lunga durata (radicale silicio). La suppurazione rapida può essere facilmente riconoscibile perché porta rapidamente alla comparsa di pus, pustole e foruncoli. I medicamenti con lenta suppurazione, invece, conducono a forme di acne dura, dolorosa, in cui il pus è difficile da spremere (radicale silicio e sodio).
Inoltre, deve essere presa in considerazione la **tendenza evolutiva** nel derma, cioè se la suppurazione rimane localizzata in ciascun follicolo - in questo caso appare una "punta pustolosa", facile da spremere (radicale calcio, sodio e silicio, *Alum., Cycl., Lyc., Rhus t.*) oppure tende a progredire in profondità, creando conglomerati dolorosi con infiammazione profonda e suppu-

razione duratura, anche dopo spremitura delle lesioni (rimedi sifilitici: radicale potassio e mercurio, *Sul.-ac.*). In terzo luogo, si deve prestare attenzione alle **caratteristiche del pus**: aspetto, consistenza, colore. Ad esempio quando c'è congestione intensa, pus denso con aspetto caseoso, può indirizzare verso rimedi con radicali sulfurici, (anche *Kali i.*), oppure dove l'evoluzione è torbida, lenta e poco congesta verso rimedi con radicale silicio. Pus liquido, di aspetto fluido può indicare rimedi come *Asaf., Lyc., Phos., Puls., Sil*. e suppurazione estremamente fetida in *Psorinum*, medicamenti carbonici (*Carb. v., Caust., Graph.), Hepar sulphur* o *Thuja.* Nei casi più lievi, il pus di solito è bianco e inodore. Nella misura in cui il colore diventa giallo, verde o grigio, abbiamo a che fare con rimedi sempre più tossici. Ad esempio:

- Colore giallo: radicale sodio, calcio, potassio, mercurio, *Hep., Mez., Puls., Sep., Staph.*
- Colore verde sporco: rimedi sifilitici - radicale mercurio, *Aur., Aur. br., Asaf.*
- Colore grigio: radicale arsenico, silicio, mercurio e fluoro.

In questa linea semeiologica ci sono anche **croste,** conseguenti alla suppurazione. Di norma, quanto più il medicamento è suppurativo, tanto più forma croste. Tra i rimedi più suppurativi dell' acne, abbiamo *Graphites, Hepar sulphur, Mezereum, Psorinum* e *Radium bromatum*. In *Graphites,* per esempio, le croste sono tipicamente color miele, umide e appiccicose.

3. **Formazioni cistiche, pseudocistiche e comedoni**. I comedoni sono ritenzioni seborroiche delle ghiandole perifollicolari. Le cisti si formano a causa dell'ostruzione completa dell'ostio ghiandolare che impedisce alle secrezioni (seborroiche principalmente) di uscire , mentre le pseudocisti, avendo ostruzione parziale, ne consentono la fuoriuscita. Esiste una forma clinica di acne, caratterizzata dal passaggio da una forma follicolare ad una micronodulare, che, in questo caso, appare con papule dure, più o meno dolorose. Per questa gamma di manifestazioni, per prima cosa, devono essere considerati i medicamenti alogenati, come *Eugenia jaborandi,* prescritto raramente**.** Tra i rimedi associati all'acne con cisti, noduli e comedoni, si deve tenere in mente, in primo luogo, la classe degli alogenati. In questa, la presenza dei micronoduli è una delle caratteristiche principali. I micronoduli possono apparire in concomitanza con la follicolite (radicale calcio e zolfo) o possono rappresentare uno stadio evolutivo, che può progredire (alogenati, *Lycopodium, Sepia*) o seguire la fase della follicolite (alogenati, *Selenio, Tuberculinum*). Per quanto riguarda la tendenza a produrre comedoni, bisogna ricordare in primo luogo *Kalium bromatum* (uno dei farmaci più associati a cisti della pelle), *Carbo vegatabilis, Graphites, Lycopodium, Petroleum, Psorinum, Sulphur e Tuberculinum*, così come, rimedi prescritti più raramente quali *Selenium,* in particolare, (ma anche *Abrot., Sabad.*, etc). e *Tuberculinum* che può produrre comedoni che vanno in suppurazione. Vale la pena ricordare che, dal punto di vista miasmatico, la tendenza a formare cisti è prevalentemente tubercolinica (molto pronunciata negli alogenati ed in *Tub.*) e sicotica (*Nit. ac., Staph., Thuj.*).

4. Il prossimo elemento semiologico che deve essere sistematicamente preso in considerazione è quello che riguarda le **cicatrici**. In questo caso, ci sono due aspetti da considerare: 1) la profondità e l'estensione delle lesioni dell' acne; e 2) le caratteristiche, che dipendono dalla qualità della pelle del singolo paziente, ed il modo in cui essa tende a guarire dopo le lesioni. A volte tutto ciò che rimane dopo l'acne sono proprio le cicatrici, il che significa che in nessun modo possiamo riconoscere a posteriori il rimedio associato all'acne. Invece le cicatrici rappresentano una sorta di "stigmi", lasciati profondamente nella pelle, che ci permettono di riconoscere il medicamento, o almeno la classe a cui appartiene (stigma "sulfurico", "mercuriale" o "alogenato"). In altre parole, quanto più profonde ed estese sono le lesioni, nel periodo acuto, e quanto più distruttivo è il rimedio, tanto più profonde ed estese sono le cicatrici che lascia. Ugualmente, quanto più è dismorfico il rimedio costituzionale, maggiore è la tendenza a guarire producendo tessuti displastici, e tanto più caratteristiche saranno le cicatrici. Ad esempio, nei rimedi fluorici o bromati, in cui è pronunciata la tendenza dismorfica, possiamo trovare, anche dopo la più banale acne, cicatrici cheloidi retratte, etc. Nei rimedi con radicale silicio, si possono trovare segni di affezione di lunga durata e suppurazione, e se la qualità dei processi di guarigione manca scaturiscono cicatrici profonde ed estese. In questa categoria devono essere anche ricordati altri due farmaci, troppo poco utilizzati: *Carbo animalis e Copaiva*.

Un'altra serie di elementi da prendere in considerazione non dipendono più dall' acne, ma dalle caratteristiche della pelle stessa. La relazione tra ***tipo di pelle*** e le varietà di acne non è una mera coincidenza, ma una manifestazione del *terreno* e, quindi, dovrebbe essere, sempre, presa in considerazione con attenzione. L'acne non è un'entità con una propria identità, ma si sviluppa in un particolare tipo di pelle, in un organismo caratterizzato da un certo tipo di metabolismo e di secrezione, sia seborroica che sudoripara. Per questo, il rapporto tra tipo di pelle e varietà di acne ha importanza semeiotica, terapeutica e prognostica. Per esempio, alcuni tipi di pelle, presentano una intensa secrezione seborroica (che si infetta facilmente) associata ad una tendenza cistica (che rende difficile eliminare la suppurazione), come nei medicamenti sulfurici e alogenati. La prognosi è quella di un acne di lunga durata, ed una vera cura omeopatica richiede anche di modificare le caratteristiche della pelle.

Qualora un acne appare su una pelle sostanzialmente secca, si devono ricordare i radicali arsenico e potassio (*Kali. c.* in primo luogo) ed *Alumina, Cina, Graphites, Plumbum, Rhus toxicodendron*. Quando, invece, la pelle è grassa, bisogna tebere presente il radicale mercurio, zolfo, oro e zinco ed i medicamenti *Thuja* e *Selenium*. I rimedi alogenati e derivati dello zinco dovrebbero essere presi in considerazione in una curiosa circostanza: la pelle è secca in profondità, ma è coperta da una intensa secrezione seborroica in superficie, acquisendo ad un primo sguardo un aspetto oleoso, che scompare dopo la pulizia della pelle.

Un altro aspetto semeiologico della pelle che può essere decisivo per l' ambiente su cui si sviluppa l'acne sono i "pori", cioè il grado di apertura dei follicoli piliferi. Ci sono diversi tipi di "pori":

- Invisibili - in molti rimedi, ma soprattutto in quelli arsenicali, derivati dal silicio e *Lycopodium.*
- Visibili senza rilievo - si osservano punti di dimensioni millimetriche che, a volte, si congestionano facilmente (*Arn., Bell., Graph., Lach., Sulph.,* radicale calcio*).*
- Visibili in rilievo - in alcuni casi, anche, sensibili al tatto – rimedi derivati dall'antimonio, *Belladonna* e *Medorrhinum*.
- Visibili con piccole depressioni - più spesso in pazienti obesi (Calc., *Graph., Kali c., Nat. c., Nat. s., Sulph.*).

Non può essere omesso il confronto della pelle del viso con la ***pelle nel resto del corpo***. Ad esempio, pelle con caratteristiche marmoree indica alcuni medicamenti (radicale silicio*, Agar, Carb. v., Crot. h., Lach., Puls.*) o quella con aspetti contraddittori, come congestione del viso e pelle marmorea altrove (*Agar., Am. c., Bell., Kali. bi., , Kali m., Lach., Puls.).*

Generalmente, tutti gli elementi della pelle sono da considerarsi come manifestazioni individuali del paziente. A mio avviso, è evidente il fatto che "la pelle rappresenta la tipologia" e quindi non può darci un'idea precisa se non teniamo conto di tutte le sue peculiarità. Purtroppo una descrizione dettagliata richiederebbe un intero libro. Inoltre le osservazioni cliniche effettuate dagli omeopati sono importanti per determinate connessioni, che possono essere utili nella pratica. Mi riferisco a rubriche repertoriali come:

- Viso - Eruzioni - acne - ragazze; in anemiche
- Viso - Eruzioni - acne - cachessia; in
- Viso - Eruzioni - acne - donne con pelle chiara; in
- Viso - Eruzioni - acne – pubertà; in
- Viso - Eruzioni - acne – giovani; in corpulenti: etc.

III. Concomitanze: si tratta di altre manifestazioni, fisiologiche o patologiche, aspetti di causalità (ad esempio, Viso - eruzioni - acne – Vaccini: dopo), abitudini (Viso-eruzioni-acne- alcolisti), etc. Le rubriche del repertorio corrispondenti, di norma, sono incomplete e riflettono l'esperienza clinica storica, realizzate da diversi autori che selezionano e utilizzano al meglio rubriche differenti in accordo con i criteri utilizzati.

LA SEMEIOTICA VISIVA

Le manifestazioni e le patologie con espressione prevalentemente visiva rappresentano un problema particolare in omeopatia. Con rare eccezioni, la descrizione nella materia medica e nei repertori è estremamente breve, in netto contrasto con la raffinatezza che siamo abituati ad adottare con gli altri sintomi. Inoltre un altro problema che presentano i segni visivi dipende dalla loro complessità e dalla ricchezza di informazioni che possiamo ottenere attraverso l'esplorazione visiva. Ad esempio, nel caso dell' acne possono essere osservate sia papule dolorose, che elementi di suppurazione, cisti e cicatrici con aspetti molto particolari. Ciò che la visione ci fornisce in un solo istante è estremamente complesso e non può essere accuratamente descritto in un'unica rubrica repertoriale, ma è necessario creare concetti *ad hoc* per ottenere una descrizione più precisa di ciò che è osservabile in ogni paziente.

Come uscire da questa empasse? In primo luogo dobbiamo tornare alla base, ai dati della materia medica ed a quelli forniti dalla farmacologia e tossicologia moderna, al fine di ampliare la nostra base concettuale e cercare di comprendere quali sono le caratteristiche più importanti di un'acne, in maniera logica e prevalentemente clinica**.** Nella serie di articoli che seguiranno, scaturiti dalla mia esperienza ventennale di pratica omeopatica, cercherò di descrivere i diversi tipi di acne correlandoli ai rispettivi medicamenti, evidenziando gli aspetti semiologici che definiscono la scelta del rimedio. Quando disponibili, citerò anche i dati forniti dalla materia medica tradizionale, a volte di valore straordinario. Come ho già dichiarato in diverse occasioni non considero razionale l'ordine alfabetico dei medicamenti, pertanto ho scelto di considerarli secondo le classi farmacologiche, basandomi sul concetto di genere prossimo, o di radice comune di classe, in relazione alla sua composizione chimica.

MEDICAMENTI DERIVATI DALLO ZOLFO

In questa classe il rimedio "principe" è *Sulphur*, che è anche il più congestivo e con tropismo per tutte le strutture della pelle. I maggiori medicamenti di questa classe, sono i *Sulphur attenuati* o le varietà di *Sulphur*. Ciò che caratterizza il radicale zolfo, per prima cosa è:

Congestione e infiammazione in tutte le manifestazioni cutanee. Nel radicale zolfo puro (se presente) c'è intensa infiammazione in tutti gli elementi della pelle, sia patologici che non, con una caratteristica di base: *sensibilità al calore generalizzato o localizzato*. L'*aggravamento* con il calore - con applicazioni locali o con il calore del letto - può essere considerato un vero legame semiologico con il radicale zolfo, anche nei casi in cui il paziente è freddoloso (*Ars. s., Hep.*).

I principali segni di *aggravamento* sono:
- Aggravamento del prurito
- Aggravamento delle eruzioni cutanee
- Aggravamento dei sintomi e segni associati, sia generali che locali.

Ad esempio, un paziente con radicale zolfo aggrava con bagni termali. Come reagisce *Sulphur* al calore? Non si tratta di una sensazione soggettiva ("non sopporto il calore"), ma di una reale congestione della pelle che può manifestarsi facilmente, con " follicoli visibili della pelle" o con eritema generalizzato o localizzato, di vario grado. Per i pazienti con radicale zolfo è fondamentale che " si infiammano rapidamente", sia fisicamente che in senso figurato, diventando iperemici e soggetti ad episodi di "infiammazione mentale" sia nella ideazione (teorizzazione) che nella emotività (improvvisi attacchi di collera, indignazione, etc.). In questi pazienti, a causa della congestione del viso di lunga durata, è frequente trovare ***aree circoscritte di arrossamento***, ad esempio, sulle guance, il naso o le orecchie, che nel tempo possono portare alla apparizione di teleangectasie di colore rosso. Un'altra caratteristica molto nota è il rossore degli orifizi corporei: labbra, palpebre, mucosa nasale, ano.

Il prurito è una costante di tutti rimedi con radicale zolfo. Può variare dal semplice "piacere di grattarsi" (che ho chiamato "Sindrome di Mowgli" ispirandomi al film di animazione *Il libro della giungla* della Disney), sino a forme intollerabili. Molte volte si tratta di prurito localizzato, che non colpisce tutta la superficie del corpo, ma alcune aree privilegiate, in particolare gambe (*Calc. s., Nat. s.*) e spalle (*Cal. s.*). Nell'acne, non sempre c'è propriamente prurito , ma la necessità ossessiva di stuzzicare le lesioni "spremendo i brufoli"(*Ant. c., Calc. s.*).

La sensazione predominante nella follicolite sulfurica è quella di calore, scottatura e dolore. Quanto più puro è il radicale sulfurico, tanto più forte è la sensazione locale di calore e puntura (*Apis, Arn., Bell.*). Il dolore è più accentuato, e copre superfici puntiformi, in *Kalium sulphuricum*, è accompagnato da estrema sensibilità al tatto in *Hepar sulphur* e da notevole sensazione di bruciore locale in *Arsenicum sulphuratum flavum*.

Lunga persistenza delle manifestazioni cutanee. I pazienti con radicale zolfo "hanno sempre "problemi di pelle"; si può trattare di pura necessità a grattarsi, oppure di casi in cui la pelle "produce" sempre qualcosa, come manifestazioni superficiali, dal semplice voluttuoso prurito alla patologia manifesta di una dermatite atopica o di altri tipi di eczema.

Nella anamnesi remota dei pazienti con radicale zolfo non manca mai la sintomatologia cutanea. In caso di acne, la caratteristica è l'evoluzione dalla follicolite alla formazione di foruncoli o ascessi (*Calc. s., Hep., Kali. s., Sulph.*) ricorrenti o periodici, con fasi di spettacolare esacerbazione, seguiti da periodi silenti (a differenza del radicale silicio, dove l'evoluzione è continua, torbida e prolungata).

Nell'acne, ***Sulphur è uno dei medicamenti più congestizi e distruttivi nello stesso tempo***. L'aspetto congestizio è facilmente riconoscibile, in quanto, generalmente, si tratta di un eritema cutaneo, talvolta perifollicolare, che spesso colpisce grandi superfici. La distruzione può progredire in profondità, raggiungere il derma e, quindi, generare vere e proprie cicatrici che rappresentano evidenti "stigmate sulfuriche", che possono permanere anche molti anni dopo la scomparsa dell'acne.

Ciò che deve rimanere come carattere predominante del radicale zolfo è il ***polimorfismo delle lesioni***: nello stesso paziente, possiamo trovare lesioni in diversi stadi di sviluppo, da una "semplice puntina" a foruncoli e cicatrici. Tuttavia, in tutti i casi, la base congestiva delle lesioni è presente, sia molto estesa (*Hep., Sulph.*) che limitata (*Calc. s., Chin. s., Kali. s.*).

Tra le caratteristiche generali del radicale zolfo, ***spicca l'aspetto "sporco" della pelle***, dovuto in parte alla produzione sebacea, che da alla pelle un aspetto unto, con pori dilatati, comedoni e brutte cicatrici**.** A volte, questo quadro si associa all'odore intenso di sudore ed alla secrezione sebacea. Il più drammatico è quello di *Hepar sulphur* , a cui non importa del proprio odore e che può soffrire del "complesso di bruttezza". Comunque condizioni simili si possono trovare in altri pazienti con radicale zolfo.

OMEOPATIA PER IMMAGINI: SULPHUR IN UN ADOLESCENTE

Fig. 1. Aspetto generale del viso, in diverse fasi di evoluzione.
Numerosi elementi follicolari polimorfi distribuiti in tutta la zona: macule, papule, pustole. Gli elementi sono ben delimitati e non tendono a confluire; ciascuno di essi è circondato da una zona congesta. Sul naso e le guance l'apertura dei follicoli è avvallata.

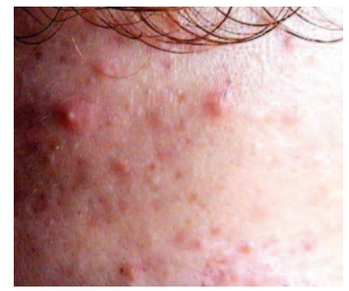

Fig. 2 - Dettaglio della fronte.
La pelle è grassa sulla superficie; la follicolite è accompagnata da elementi maculo-papulosi congesti, con base relativamente estesa (a sinistra) fino alla formazione di piccole pustole di colore bianco-giallastro; la congestione predomina rispetto alla suppurazione.

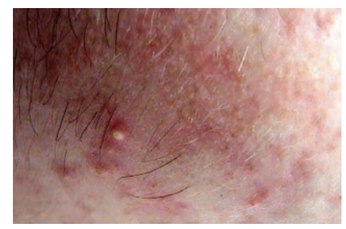

Fig. 3 - Dettaglio della regione mandibolare.
Elementi di follicolite su fondo eritematoso generalizzato, con congestione e infiltrazione locale, che predomina sulle pustole. Per questo motivo, la pelle appare slivellata.

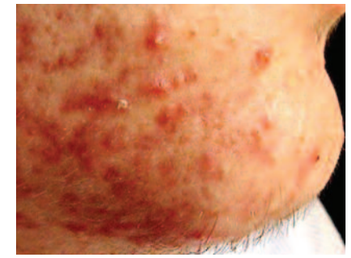

Fig. 4 - Particolare del lato sinistro del mento.
Ancora una volta, la congestione predomina sulla suppurazione. La dove le pustole purulente sono state spremute si sviluppano croste gialle e sottili, facili da rimuovere (al centro).

Fig. 5 - Particolare del lato destro del mento.
Molti elementi pustolosi ravvicinati, tutti circondati da un alone congesto, di colore rosso, che determina elevazione della pelle. Sulla superficie delle pustole si formano croste gialle. A causa della congestione locale, gli elementi sono sensibili al tatto e dolorosi alla spremitura profonda, ma suppurano facilmente e sono indolore quando si puliscono le punte con una spatola (a differenza di Hep., dove anche la spremitura del pus è dolorosa). La spremitura delle pustole non riduce la congestione alla base del follicolo (aspetto sulfurico), a differenza di medicamenti sifilitici (radicale potassio, mercurio e fluoro) e con radicale silicio.

Fig. 6 - Particolare del lato destro del volto.
Alcuni elementi interessati dalla follicolite hanno cominciato a guarire, si può vedere la comparsa delle cicatrici. All'inizio, le cicatrici sono circondate da congestione e sono depresse; "pori" ampi ed aperti. Le cicatrici rimangono per molto tempo, generando gli "stigmi sulfurici". E' rilevante, anche a questa età, la concomitanza con la dermatite seborroica che si manifesta con scaglie sottili e biancastre nelle orecchie (Ars., Lyc., Thuj., Zinc., etc.).

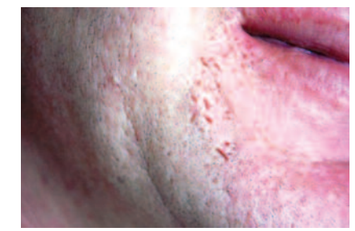

Fig. 7 - Stigmi sulfurici molti anni dopo l'acne.
Rimangono cicatrici avvallate. Nota: labbra rosse, pori dilatati e avvallati, pelle grassa – questi segni permettono il riconoscimento retrospettivo del medicamento e della tipologia.

HEPAR SULPHUR

Uno dei principali problemi nella diagnosi differenziale dell'acne è la distinzione tra *Sulphur* ed *Hepar sulphur*. Tuttavia esso è solo un problema apparente, perché:

Il carattere locale dell'eruzione ed in particolare le modalità di miglioramento e aggravamento sono molto diverse. In *Hepar sulphur* c'è una sensibilità estrema al tatto, l'evoluzione è più lenta e c'è la tendenza ad estendersi in profondità.

Il carattere globale del paziente è anch'esso notevolmente differente: *Sulphur* è caldo ed *Hepar sulphur* è freddo ed è da questo che origina tutto – uno è espansivo, l'altro è retratto, con esplosioni a qualsiasi livello, sia fisico che mentale. Ciò che la letteratura caratterizza come un "Sulphur debole", molto sensibile al freddo, ma che allo stesso tempo non supporta il caldo, è più spesso *Hepar sulphur*.

Nell'acne, prendendo come punto di partenza il radicale zolfo, siamo in grado di identificare semplicemente e chiaramente le caratteristiche principali di *Hepar sulphur* e quelle che lo distinguono da *Sulphur*. In sintesi, entrambi derivano dall'attenuazione dello zolfo durante il processo di calcinazione:
L'acne, ritenuta lenta e distruttiva, che si manifesta in *Hepar sulphur*, è esplosiva in *Sulphur*. Il primo "trattiene" l'eruzione, il secondo la manifesta più rapidamente. Da questo dipendono le tendenze evolutive: lenta e persistente in *Hepar sulphur*, veloce e definita in *Sulphur*.
Entrambi i rimedi tendono a produrre foruncoli , ma in *Hepar sulphur* sono ripetitivi e dolorosi ed evolvono lentamente.
In *Hepar sulphur* acne e foruncoli tendono ad apparire in aree "nascoste", specialmente nelle ascelle (idrosadenite). *Sulphur* non "sceglie" la localizzazione, ma presenta foruncoli ed infezioni ovunque, a volte con complicanze sistemiche. Anche le infezioni di *Hepar sulphur* possono associarsi a complicanze sistemiche; infatti, è il primo medicamento a cui si pensa quando un'infezione generalizzata parte dalla pelle.
In *Hepar sulphur* l'acne è molto dolorosa. La sensibilità può essere così estrema, che piccole infiammazioni causano dolore di intensità esagerata. Inoltre, la sensibilità ai fattori ambientali (correnti d'aria, freddo, caldo, etc.) è molto più marcata in questa medicamento.
Entrambi i rimedi causano congestione, ma mentre *Hepar sulphur* avanza più profondamente nel derma, *Sulphur* tende ad estendersi in superficie. Pertanto, la distruzione dei tessuti è più marcata nel primo. Anche se entrambi possono produrre stigmate sulfuriche, le pustole di *Sulphur*, maturano più rapidamente e si manifestano facilmente. In *Hepar sulphur* la pustolizzazione è complicata, dolorosa, lenta ed associata ad una maggiore distruttività.
Le sensazioni generali e locali sono in parte simili (bruciore locale, digestivo, nevralgico)ed in parte differenti (*Hep*. aggrava con il freddo e *Sulph*. con il calore). Tuttavia la demarcazione tra loro non è rigida, specialmente quando si prende in considerazione il quadro di" Sulphur debole" introdotta dagli autori francesi.
Sintetizzando, *Hepar sulphur* è un Sulphur debole, freddoloso, sensibile a tutte le forme di freddo (correnti d'aria, applicazioni fredde), ma che aggrava, in maniera tipicamente psorica, con il calore del letto. Inoltre, si aggiunge il tipico quadro delle paure, fobie, ansia ed ossessioni del radicale carbonico.

OMEOPATIA PER IMMAGINI: HEPAR SULPHUR IN UNA ADOLESCENTE

Fig. 8 - Distribuzione irregolare dell'acne.
Nella zona degli zigomi, ci sono elementi isolati, ma realmente conglomerati ai lati della labbra e sulla mascella. Questa eterogeneità, che contrasta con la distribuzione uniforme di Sulphur, e si manifesta anche in altri composti dello zolfo (Calc. s., Kali s., Nat. s.), aiuta nella diagnosi differenziale tra Sulphur ed i suoi sali.

Fig. 9 - Dettaglio del mento.
Nella parte superiore, isolati elementi di follicolite; nella parte inferiore il tipico aspetto: su una base eritematosa congesta, papule vicine tra loro, con piccole pustole puntiformi. Si noti l'aspetto sano della pelle al di sopra della zona interessata ed il colore rosso scuro dell'eritema basale.

Fig. 10 - Dettaglio del viso.
Accanto alla congestione, caratterizzata da papule e pustole puntiformi biancastre e superficiali, possono apparire i primi elementi di guarigione contraddistinti da aree avvallate e congeste.

Fig. 11 - Dettaglio dell'area eritematoso-congesta e papulosa tipica del radicale zolfo.
La pelle forma un'unica placca congesta intorno ad alcune pustole giallastre e biancastre. Quest'area è sensibile al tatto; la spremitura delle pustole aggrava sia l'eruzione che il dolore locale.

Fig. 12 - Dettaglio del lato sinistro del volto.
Si noti la presenza di elementi di follicolite al livello del labbro inferiore e la presenza di croste sottili conseguenti alla spremitura del pus.

Fig. 13 - Dettaglio della follicolite labiale.
Croste sottili e giallastre descritte sopra.

Fig. 14 - Infiammazione lieve.
Si osservano solo due papule, molto congeste e molti elementi pseudocistici nodulari con punta nera (comedoni).

ANTIMONIUM CRUDUM

Antimonium crudum è un composto di antimonio e zolfo; nell'acne entrambi i componenti manifestano le loro caratteristiche. La prima caratteristica che colpisce di questo medicamento è l'aspetto arrotondato, non necessariamente grasso, del viso e del corpo in generale. Anche se l'obesità non è presente in tutti i pazienti, essi mantengono una forma generalmente tondeggiante. Di norma, sono calorosi ed ingordi.

Fig. 15 - Il volto di Ant. c.
Rotondo, spesso infiltrato; nelle donne, a volte ci sono segni di marcato irsutismo.

Fig. 16 - Dettaglio della tipica forma di acne da Ant. c., sul viso e sul collo.
L'elemento predominante è l'infiammazione strettamente localizzata ai follicoli, senza congestione diffusa del derma (*Sulph.*).Ogni follicolo è ben delimitato, la congestione è perifollicolare, ma senza segni di eritema (*Sulph.*): poiché solo alcuni follicoli sono interessati, la congestione non si propaga, ma resta localizzata. Caratteristicamente, gli elementi sono indolori.
Quanto alla consistenza della pelle, è caratteristico l'ispessimento. In questo senso, la pelle ed il tessuto cellulare sono solidali, l'infiltrazione è dermo-ipodermica (non c'è disgiunzione epidermo-dermica, come nei radicali potassio, sodio ed in *Dulc.*).

Fig. 17 e **18** - Dettaglio dei follicoli.
Nell'acne, uno dei principali problemi semiologici, per distinguere tra il radicale zolfo e la classe di alogenati, è la presenza e l'intensità delle cisti cutanee. Al semplice sguardo, entrambi i gruppi presentano, apparentemente, micronoduli sottocutanei; le differenze emergono quando si guardano più da vicino. Nel radicale zolfo predomina la congestione follicolare e perifollicolare, relativamente, con meno cisti – anche se nel caso di *Ant. c.* le cisti possono essere più frequenti rispetto a *Sulphur*, a causa della sua tendenza sicotica. Tuttavia, quelle che a prima vista possono sembrare cisti, in *Ant. c.* in realtà sono follicoli congesti. L'l'associazione dei radicali che compongono *Ant.c.*, fa si che si mantengano le caratteristiche dello zolfo, insieme alla localizzazione strettamente follicolare dell' antimonio.

Fig. 19 e **20** - Dettaglio della follicolite di *Ant. c.*
Elementi ben definiti con infiammazione perifollicolare senza propagazione e con minima pustolizzazione.