

Semeiotica Omeopatica e osservazione

Lavoro presentato al I Congresso Internazionale di Medicina Omeopatica IRMSO di Roma, 18-20 Ottobre 2013

RIASSUNTO

La caratteristica del medico veterinario omeopata è affrontare e gestire le più svariate situazioni cliniche basandosi sull'osservazione del paziente e sulla sua ricca espressione sintomatica. Qui è descritto il caso di Justy, un cavallo trattato per una ferita aggravata da un processo flogistico infettivo. Pochi sintomi peculiari e modalità di comparsa hanno permesso la prescrizione di un piccolo rimedio di origine vegetale che può essere considerato tra i vulnerari più interessanti del settore veterinario. L'Omeopatia unicista applicata con rigore scientifico, diventa una preziosa risorsa nella pratica quotidiana del medico veterinario.

PAROLE CHIAVE

Trauma - Sintomi - Omeopatia Unicista.

SUMMARY

The peculiarity of an homeopathic veterinary is to cope with and handle a number of different clinical situations relying on the observation of his patient and on his rich symptomatic expression. The case of Justy, a horse treated for a wound worsened by an infective inflammatory process, is described here. Few distinctive symptoms and modalities allowed the prescription of a small plant remedy which could be regarded as one of more interesting veterinary remedies in the healing of wounds. If applied with scientific rigour, Classical (Unicist) Homeopathy could become a resource of great value in everyday veterinary practice.

KEYWORDS

Wound – Symptoms - Classical Homeopathy.

CASO CLINICO

Il caso di JUSTY - 26/04/07

JUSTY cavalla femmina di anni 11. Motivo della visita: ferita infetta

Si tratta di una Appaloosa Quarter Horse con una ferita infetta alla fronte; la zona è diventata improvvisamente gonfia e dolente, inoltre sono coinvolte altre parti del corpo; si presume un duplice quadro sintomatologico. La cavalla soffre anche di un deficit visivo importante quale esito di una uveite contratta all'occhio sx mentre nell'occhio dx il cristallino è caduto a seguito di un trauma provocato dal calcio dell'altro cavallo con

il quale convive. L'uveite è stata diagnosticata un anno prima da colleghi oculisti che lavorano presso un centro ippiatrico dell' Emilia Romagna; non è stato possibile alcun trattamento farmacologico conservativo trattandosi di una patologia degenerativa invalidante. In quella occasione il proprietario decise di consultarmi per un trattamento omeopatico. Successivamente il collega eseguendo controlli periodici verificò un inaspettato miglioramento della patologia oculare, ritenne l'evoluzione interessante ed inaspettata, secondo la sua esperienza professionale la cavalla avrebbe dovuto diventare cieca in pochissimo tempo.

VISITA CLINICA

la cavalla è portata all'esterno per agevolare la visita clinica. Alloggiata sotto un ampio portico antistante dove la luce del sole rende possibile rilevare ogni piccolo particolare utile ai fini della diagnosi omeopatica. Il proprietario descrive JUSTY come una cavalla mite, tranquilla.

Apparentemente lenta, non accenna ad una minima reazione emotiva, per nulla spaventata o disturbata anche quando spostata di peso da un lato per passarle dietro, nel complesso distaccata, assente, come assopita.

Temperatura rettale e grandi funzioni organiche nella norma, nulla di rilevante.

Ad un esame ispettivo della testa si evidenzia una ferita da taglio infetta a margini netti sulla fronte subito sopra l'arcata dell'occhio sx provocata da un chiodo arrugginito rinvenuto all'interno del box, probabilmente la cavalla a causa del suo deficit visivo non lo ha potuto evitare (Foto n. 1).



Fig. 1. Ferita da taglio sulla fronte



Fig 2. Pomfi edematosi sotto mandibolari

La ferita non sanguina anche se profonda, molto dolente al tocco, insolitamente non calda; sotto la mascella sempre dal lato sx in corrispondenza della gola si rinvencono almeno tre grossi pomfi edematosi in serie che assumono l'aspetto come di palle da ping pong (Foto n. 2).

Viene rilevato edema diffuso in corrispondenza di tutta la regione orbitale ed oculare sx, coinvolgendo la palpebra superiore fino alla base della

regione del padiglione auricolare corrispondente dallo stesso lato (Foto n. 3).

Il proprietario afferma di averle trovato addosso diverse zecche; è risaputo che JUSTY risulti essere ipersensibile alle loro punture. Ad un esame ispettivo generale l'edema si diffonde anche a carico di zone più declivi, specie a livello inguinale in corrispondenza della linea mammaria con interessamento parziale sino alla regione perivulvare del lato dx

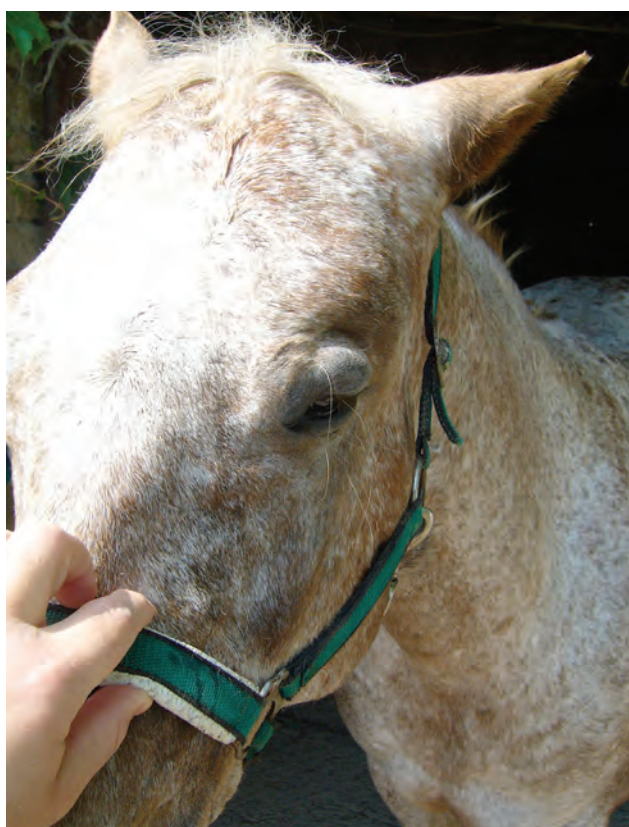

Fig 3. Edema palpebrale ed auricolare sx



Fig 4. Edema mammario dx

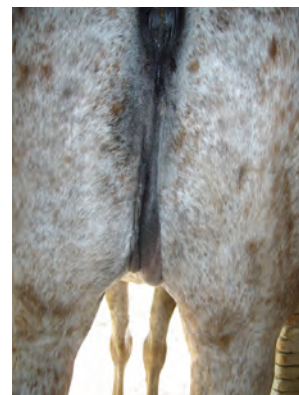


Fig 5. Edema perivulvare dx

(Foto n. 4 e 5). Alla palpazione di queste aree JUSTY tende a sottrarsi, segno inconfondibile di ipersensibilità dolorifica. Non si esclude la possibilità che l'edema generale sia la conseguenza delle punture degli acari rinvenuti che nulla abbiano in comune con la ferita alla fronte. Da un punto di vista clinico i due eventi sembrano indipendenti anche se i sintomi vengono rilevati in contemporanea. A rafforzare questa ipotesi l'anamnesi remota; infatti l'anno prima a causa delle zecche tutta la zona vulvare e perivulvare si era gonfiata tanto da rendere difficile lo svuotamento dell'alvo da parte di JUSTY.

A questo punto si prende in esame il quadro clinico nel complesso: sintomi eziologici, sintomi generali, sintomi fisici locali, modalità corrispondenti. Non resta che trovare un rimedio omeopatico che copra adeguatamente il quadro clinico nella sua complessità. Viene in aiuto il repertorio informatico RADAR 10.3

Somma dei sintomi - Somma dei sintomi - Intensità considerata

| | | | | |
|----|------|---|--|-----|
| 1 | 1234 | I | GENERALS - WOUNDS - painful | 29 |
| 2 | 1234 | I | GENERALS - WOUNDS - swelling of | 16 |
| 3 | 1234 | I | GENERALS - WOUNDS - lacerations | 13 |
| 4 | 1234 | I | GENERALS - WOUNDS - penetrating, punctured | 16 |
| 5 | 1234 | I | GENERALS - WOUNDS - penetrating, punctured - painful | 1 |
| 6 | 1234 | I | GENERALS - WOUNDS - soft tissues; with torn | 9 |
| 7 | 1234 | I | GENERALS - SWELLING - puffy, edematous | 113 |
| 8 | 1234 | I | GENERALS - SWELLING - Affected parts, of | 105 |
| 9 | 1234 | I | GENERALS - DROPSY - external dropsy | 235 |
| 10 | 1234 | I | SKIN - SWELLING - dropsical | 71 |
| 11 | 1234 | I | SKIN - SWELLING - drawing pain; with | 2 |
| 12 | 1234 | I | EYE - INFLAMMATION - Iris - injuries; after | 7 |
| 13 | 1234 | I | EYE - INJURIES; after | 33 |

| | led. | arn. | sulph. | acon. | bell. | con. | nit-ac. | rhus-t. | staph. | apis |
|----|------|------|--------|-------|-------|------|---------|---------|--------|------|
| | 13 | 10 | 8 | 7 | 7 | 7 | 7 | 7 | 7 | 6 |
| 1 | 1 | 2 | 1 | - | 1 | 1 | 2 | - | 3 | 2 |
| 2 | 2 | 2 | 2 | 1 | 2 | - | - | 2 | - | - |
| 3 | 1 | 1 | - | - | - | - | - | - | 1 | - |
| 4 | 3 | - | 1 | - | - | 1 | 3 | - | - | 3 |
| 5 | 1 | - | - | - | - | - | - | - | - | - |
| 6 | 1 | 1 | - | - | - | - | - | - | 1 | - |
| 7 | 1 | 1 | 2 | 2 | 2 | 1 | 2 | 2 | 1 | 3 |
| 8 | 2 | 1 | 3 | 3 | 3 | 1 | 2 | 3 | 1 | 2 |
| 9 | 2 | 1 | 2 | 1 | 2 | 2 | 2 | 1 | 1 | 3 |
| 10 | 2 | - | 3 | 1 | 2 | 1 | 1 | 2 | - | 1 |
| 11 | 1 | 1 | - | - | - | - | - | - | - | - |
| 12 | 1 | 2 | - | 1 | 1 | - | - | 1 | - | - |
| 13 | 2 | 2 | 1 | 1 | - | 1 | 1 | 2 | 2 | - |

PRESCRIZIONE

Ledum palustre 15 ch granuli.

Viene allestita soluzione iniettabile q.b. 20 ml

(nel settore dei grossi animali si preferisce allestire medicinali in forma iniettabile ritenuti per convenzione più efficaci)

POSOLOGIA E FREQUENZA

5 ml sc tre volte (pomeriggio, sera, mattina) in plus.

RISULTATI

A 24 ore di distanza si effettuava visita di controllo.

JUSTY non manifestava più alcun problema: scomparso l'edema della fronte (Fig n. 6) così come a carico delle altre zone interessate, anche i lembi della ferita sembravano cicatrizzati rapidamente, la fronte non più dolente al tatto, anche la base del padiglione tornava alla normalità, così come la palpebra superiore, anche i ponfi scomparivano (Fig. n. 7).

Anche la vista di JUSTY sembrava averne tratto beneficio, anche se è risaputo che tende a vedere meglio nelle giornate più nuvolose o nebbiose, purchè in assenza di sole. Preferiscono alloggiarla ancora in questa stalla pur di separarla dagli altri cavalli per evitarle ulteriori traumi o calci.

La prescrizione coincideva con il rimedio prescritto l'anno prima alla stessa identica diluizione per il deficit oculare, tutt'ora il rimedio situazionale copriva egregiamente tutti i sintomi remoti e recenti. Si consiglia di proseguire per un paio di settimane con una nuova diluizione disponibile:

LEDUM PALUSTRE Q 1

10 gocce diluite in poca acqua e mescolate al cibo 2 volte a settimana per 4 settimane.

I progressi visivi di JUSTY saranno soddisfacenti e duraturi consentendo condizioni di vita dignitose anche all'aperto.

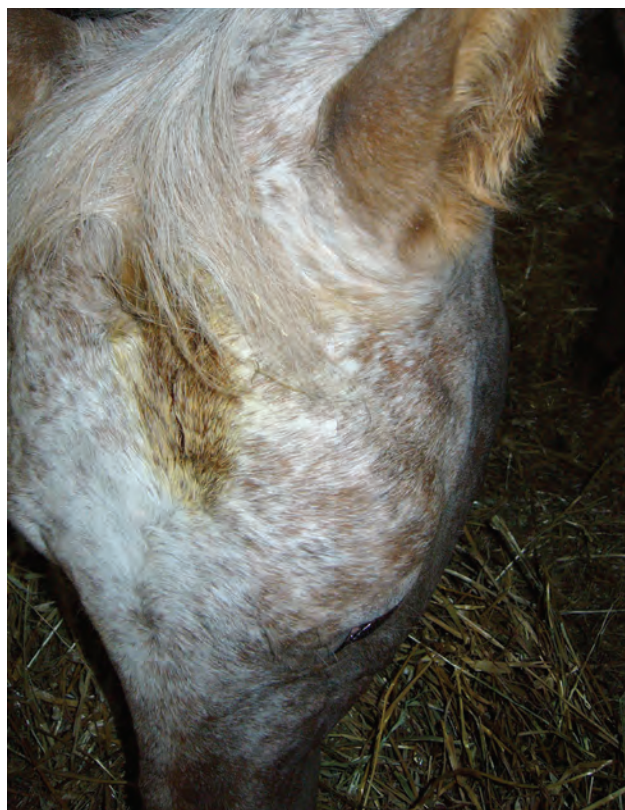

Fig 6. Ferita penetrante cicatrizzata



Fig 7. Risoluzione edema diffuso

Non solo, ma il rimedio ripetuto in almeno altre due occasioni negli anni successivi su sollecitazione della proprietaria dimostra ancora la sua grande capacità curativa confermando con ogni probabilità, di essere non solo il rimedio situazionale, ma anche il costituzionale del cavallo.

LEDUM PALUSTRE

Ledum palustre o rosmarino di palude appartiene alla famiglia botanica delle Ericacee; è un rimedio omeopatico di origine vegetale non valorizzato a sufficienza a scapito di Policresti più illustri. In campo veterinario è consigliabile anche per problemi di cute e/o retina, in lesioni traumatiche di unghie o cuscinetti plantari delle zampe nei piccoli animali, dopo punture di insetti ematofagi. Nelle materie mediche è segnalata la tipica modalità della ferita di Ledum che deve essere “fredda” ma occorre rivalutare il significato letterale che può dare adito ad evidenti errori interpretativi. Infatti non è possibile pensare di percepire una sensazione di freddo in senso stretto, semmai corrisponde ad una assenza tattile di calore della zona interessata, nulla di più.

Ciò non toglie che l’algia sia particolarmente intensa ed alla fine questa sorta di freddezza locale altro non sia che la strategia difensiva adottata dal paziente nel tentativo di anestetizzare la parte colpita. Da un punto di vista allopatico queste ferite penetranti non offrono grandi soluzioni terapeutiche per il Medico Veterinario, in assenza di ipertermia non è previsto il ricorso ad antinfiammatori steroidei o FANS, mentre può essere garantita una copertura antibiotica a largo spettro per scongiurare complicanze (tetano nel cavallo). Ledum palustre può diventare un ottimo rimedio poliedrico perché capace di rendere possibile una soluzione immediata anche in situazioni critiche o di chiara emergenza clinica. Un aspetto non trascurabile per il cavallo resta il fatto che il rimedio sia conosciuto anche per la profilassi del tetano. Ulteriori impieghi possono essere a beneficio di: occhi, pelle, articolazioni, apparato respiratorio.

CONCLUSIONI

Per l’attività del Medico Veterinario si rende necessario sfruttare al meglio il proprio bagaglio professionale e formativo, non per ultimo la conoscenza di quella semeiologia classica tradizionale quale elemento fondante per un approccio omeopatico. Nel caso della cavalla l’adozione



Fig 8. Ledum palustre

di una procedura metodologica che prevede la raccolta della anamnesi remota e recente accompagnata da una osservazione accurata della paziente hanno permesso di cogliere coerentemente pochi sintomi locali e generali aprendo la strada alla prescrizione del rimedio omeopatico più indicato in termini di massima similitudine. Al raggiungimento dell’obiettivo hanno contribuito da una parte il corretto approccio con il paziente, dall’altra l’ausilio inevitabile di strumenti informatici che hanno reso possibile una rapida consultazione della Materia Medica a conferma del quadro clinico rilevato. E’ indubbio che quando si rispetti un criterio metodologico, l’Omeopatia Unicista non possa che trovare anche nel settore veterinario la sua massima capacità realizzativa in termini di rapidità e di efficacia terapeutica.

BIBLIOGRAFIA

1. CLARKE J.H. – *Dizionario di farmacologia omeopatica clinica* – IPSA Editore, Palermo, 1994.
2. Del Francia F. – *Veterinaria Omeopatica e psicopatologia del cavallo* – La casa verde per conto di Demetra s.r.l., San Martino di Buon Albergo (VR), 1990.
3. PETRUCCI R. – *Pedriatria. Temi e concetti in Medicina Omeopatica* – Asterias, Milano, 2007.
4. SCHOLTEN J. – *Omeopatia e gli elementi della tavola periodica* – Salus Infirmitum, Roncade (TV), 2007.
5. SCHROYENS F. – *Synthesis 9.1* – In RADAR 10.1. Archibel; 2008
6. VITHOULKAS G. – *La scienza dell’Omeopatia* – ed. libreria cortina Verona. 1999