IL CASO CLINICO

LA CLINICA OMEOPATICA
(la lettura del caso)

di Carlo Melodia

Ringrazio innanzitutto il Direttore per lo spazio che mi ha accordato sulla rivista, forse la più diffusa della medicina omeopatica.
Per introdurre i due casi clinici, desidererei fare delle considerazioni che esigono la massima attenzione.
L'intuizione di Hahnemann della sperimentazione pura sull'uomo sano porta alla scoperta di un mondo nuovo per il medico, solo se la chiave di lettura è quella giusta. Studiare la sperimentazione in chiave sintomatologia e clinica è semplicemente non valorizzare l'indicazione hahnemanniana di individualità ed unità.
Questo tipo di consapevolezza emerge dalla auto osservazione del medico che lo destruttura da preconcetti analitici e dogmatici e lo porta a percepire, nel linguaggio semplice del paziente, la chiave di lettura della propria sofferenza e la congruenza con l'espressione fisica percepita oggettivamente dal medico.
Spesso il modello artefatto proprio dell'allopatia imprigiona anche il medico omeopata e lo costringe a basarsi su ciò che vede, e di conseguenza ad elaborare un risultato senza indagare sul mondo delle percezioni che può emergere solo dalle indicazioni uniche che il paziente dà rispetto alla propria sofferenza.
Esiste un mondo evidente, nel caso specifico il nostro corpo, ma nessuna indagine potrà andare oltre alla descrizione fisiopatologica dello stesso, ovvero alla descrizione di semplici effetti. Da qui nasce la malattia quale ente nosografico e statistico astratto.
Oltre al corpo fisico, o degli effetti, esiste quello delle percezioni, o delle cause, che è unitario come quello degli effetti. Questo mondo non potrà essere analizzato da nessuna strumentazione; il

paziente solo può percepirlo e in un linguaggio semplice e diretto trasmettere al medico, come nella sperimentazione, le proprie sensazioni.
Nella sperimentazione come nella clinica lo stato di sofferenza è preceduto da un cambio della sensibilità o percezione dell'ambiente. Solo il medico che si è sottoposto alla auto osservazione può comprendere ciò e verificare nella storia del paziente il collegamento con il cambio e la sintomatologia fisica. Nei due casi acuti che descriverò si può notare quanto la diagnosi omeopatica possa essere veloce e risolutiva rispetto alla allopatica, perché ha nel paziente, ovvero nella propria sintomatologia unitaria, tutto ciò che si deve conoscere della malattia. (Hahnemann, Organon, paragrafi 12 – 14 – 15 – 16 – 17)-

PRIMO CASO

Paziente di anni 38 di sesso F, che vedo saltuariamente, con frequenza di una-due volte l'anno perché vive in un'altra città. Chiama telefonicamente per situazioni acute.
A fine primavera mi contatta riferendo la seguente sintomatologia: malessere generale con cattivo umore, febbre con temperatura superiore ai 38 gradi, dolenzia agli arti e in particolare gonfiore al piede sinistro insorto come una specie di protuberanza che via via è andata aumentando.
Il medico di famiglia, consultato, ha sospettato un problema uricemico e comunque ha richiesto analisi del sangue e delle urine.
Sottolineo questo parallelismo tra allopatia e omeopatia per verificare il piano e le modalità differenti su cui si opera.
Apro una parentesi per dire che, personalmente, insieme ai medici della nostra scuola, prescriviamo indagini strumentali della medicina dominate, quando non sono invasive, per un duplice motivo: quello di seguire il caso attraverso anche il riscontro fisico e in secondo luogo perché ciò dà fiducia al paziente che è abituato per cultura ad una simile verifica. Contrariamente all'allopatia, il risultatodelle indagini non è determinante per noi omeopati per la scelta della terapia.
In attesa del risultato delle analisi e di una diagnosi nosografica, quindi, l'omeopatia può intervenire subito sulle cause.
I sintomi che raccolgo dalla indagine telefonica sono: stato di scoraggiamento con pianti; presentimenti di morte; dice che la visione dei congiunti la fa rattristare perché pensa che dovranno vivere senza di lei; tensione dolorosa del piede sinistro che sale fino al ginocchio che, forse, è più gonfio; diminuzione della diuresi (sintomo riferito su mia richiesta specifica).

Indago ancora e scopro che 10 giorni prima ha avuto una forte faringite che non ha curato pensando che si risolvesse da sé.
Non mi segnala nulla rispetto alla propria sensibilità alla temperatura. Assenza di sete. Percepisco, d'altra parte, un forte scoraggiamento e dal punto di vista organico la lettura è quella di un quadro reumatico post-streptococcico con interessamento renale.
Prescrivo Apis 6CH in plus, ogni tre ore, dieci dinamizzazioni con rabocco dell'acqua ed ogni sorso e chiedo di risentirla il giorno dopo. Dopo 24 ore la temperatura è di 37,2 – 37,1 gradi max, aumento della diuresi, miglioramento dell'umore ("più sicura") miglioramento della sensazione di tensione, ma il gonfiore è salito al ginocchio sinistro e sta interessando la zona pubica sinistra. Faccio continuare Apis con le stesse modalità e le chiedo di risentirci.
Nel frattempo non avevano avuto i risultati delle analisi, anche se telefonicamente le avevano detto che nelle urine non c'era nulla di anomalo.
Al terzo giorno gli edemi dell'arto sinistro sono migliorati, ma compaiono con le stesse modalità al destro.
La paziente sottolinea una tensione notturna alle gambe e comunque un impedimento della deambulazione che può avvenire solo con stampelle. C'è un ritorno della sintomatologia mentale. Nel frattempo ha ricevuto le analisi del sangue da cui si rileva un aumento della VES e nient'altro. La invito a venire a Napoli per visitarla e a cambiare laboratorio di analisi perché l'evidenza del quadro contrasta con i risultati delle analisi. Cosa che la paziente fa rivolgendosi all'ospedale locale.
Nel frattempo non esiste ancora (al 4° giorno) una diagnosi allopatica, e quindi una terapia per l'assenza di riferimenti nosografici.

2ª UNIVERSITÀ DEGLI STUDI DI NAPOLI
FACOLTÀ DI MEDICINA E CHIRURGIA
I SERVIZIO DI ANATOMIA ED ISTOLOGIA PATOLOGICA
Direttore: Prof. LUIGI CUCCURULLO
Policlinico - Via L. Armanni, 5 - Telef. 46 87 47

Campione N. ... Tecnico N. ...
Biopsia N. ... Colorazioni SP. N. ...
Color. Imm / Enz. N. ...
Microscopia elettronica N. ...
Cod. tariffario FSSAFBC N. ...
N. Cert. Istolo

F 14951-58/96

MODULO DI RICHIESTA ESAME ISTOLOGICO

CITOLOGICO [ ]

Università degli Studi di Napoli
Istituto di ENDOSCOPIA DIGESTIVA
p. POLICLINICO
DIRETTORE: Prof. Renato Gerardi

Istituto: ... 6546/1423
Reparto: ... ARDUL
Paziente: ... età 61
Diagnosi clinica: ...
Sede del prelievo: ESOFAGO - ANTRO - ANGULUS
Data: 24/6/96

Università degli Studi di Napoli
Istituto di ENDOSCOPIA DIGESTIVA
Il Direttore

DIAGNOSI

Esofagite cronica di lieve grado con acantosi epiteliale,papille vascolari ipertrofiche e superficializzate.
ANGULUS - Gastrite cronica interpseudopolipoide di medio grado in fase attiva con pluripeccite ghiandolare,microaccessi superficiali,foci di displasia epiteliale di lieve grado,focale ectasia ghiandolare,intensi linfomonociti con polimorfonucleati nella lamina propria.
ANTRO - Gastrite cronica superficiale con acantosi epiteliali SP-negativa.

Note: PROF. L. CUCCURULLO

Data 25/6/96

I Patologi
DR. F. PETRAZZUOLO

E.R.

LABORATORIO DI ANALISI CLINICHE "SALUS"

Tel.: (081) 7585776 - Casoria (NA)

Cognome e Nome: (2941) [redacted]
Casoria (NA) li', 10-05-97
Sesso M età 71 FA

ANALISI	RISULTATI	AMBITO NORMALE
RICERCA SANGUE OCCULTO	assoluto	

Il Direttore
Dott. [illegible]

SECONDA UNIVERSITÀ DEGLI STUDI DI NAPOLI
DIPARTIMENTO DI INTERNISTICA CLINICA E SPERIMENTALE "F. MAGRASSI"
CLINICA MEDICA GENERALE
Direttore: Prof. P. Allucci

Napoli, 11.x.96

Con [illegible]

Il [illegible] che [illegible] [illegible]
[illegible] [illegible] [illegible]
[illegible] [illegible] [illegible]
[illegible] [illegible] [illegible]
[illegible] [illegible] [illegible]
[illegible] [illegible] [illegible]
[illegible] [illegible] [illegible]
[illegible] [illegible] [illegible]
Controllare il [illegible] [illegible]!
[illegible] [illegible] [illegible]
[illegible] [illegible]

Università degli Studi di Napoli
Istituto di Medicina

LABORATORIO DI ANALISI CLINICHE "SALUS"

VIA E. P. FONSECA, 10 (angolo Via B. Buozzi)
Tel.: (081) 7585776 - Casoria (NA)

Cognome e Nome: (3996) [redacted]
Casoria (NA) li', 14-11-96
Sesso M età 19A Uso interno N
Esente

ANALISI	RISULTATI	AMBITO NORMALE
RICERCA SANGUE OCCULTO	debol.positiva	

[illegible]

Il Direttore
Dott. [illegible]

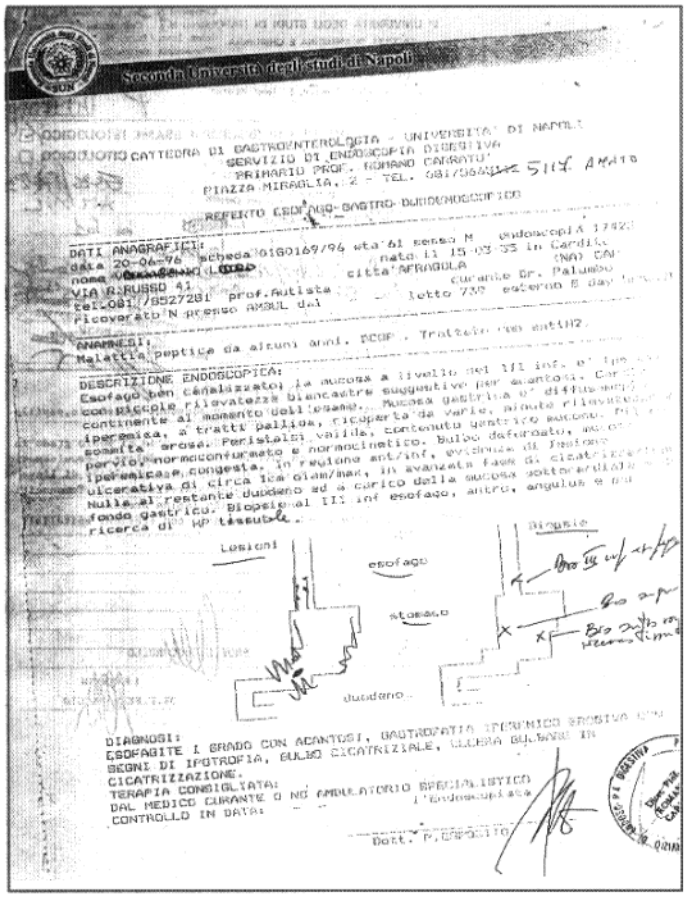

Seconda Università degli studi di Napoli

CONDIZIONI MARC

CONDIZIONI

CATTEDRA DI GASTROENTEROLOGIA - UNIVERSITA' DI NAPOLI
SERVIZIO DI ENDOSCOPIA DIGESTIVA
PRIMARIO PROF. ROMANO CARRATU'
PIAZZA MIRAGLIA, 2 - TEL. 081/5454 5117 AMATO

REFERTO ESOFAGO-GASTRO-DUODENOSCOPICO

DATI ANAGRAFICI:
data 20-06-96 scheda 0160169/96 età 61 sesso M endoscopia 17923
nome [redacted] nato il 15-03-35 in Cardito (NA) CAP
VIA R.RUSSO 41 città AFRAGOLA
tel.081/8527281 prof.Autista curante Dr. Paludo
Ricoverato N presso AMBUL dal letto 730 esterno E day

ANAMNESI:
Malattia peptica da alcuni anni. NCDF . Trattata con antiH2.

DESCRIZIONE ENDOSCOPICA:
Esofago ben canalizzato; la mucosa a livello del III inf. e' lievemente con piccole rilevatezze biancastre suggestive per acantosi. Cardias continente al momento dell'esame. Mucosa gastrica di diffusa ipergemia, a tratti pallida, ricoperta da varie, minute rilevatezze somite erose. Peristalsi valida, contenuto gastrico succoso. Piloro pervio, normoconformato e normocinetico. Bulbo deformato, mucosa ipergemica e congesta. In regione ant/inf, evidenza di lesione ulcerativa di circa 1cm diam/max, in avanzata fase di cicatrizzazione. Nulla al restante duodeno ed a carico della mucosa sottoareolare fondo gastrico. Biopsie al III inf esofago, antro, angulus e bulbo ricerca di HP tissutale.

Lesioni
esofago
stomaco
duodeno
Biopsie

DIAGNOSI:
ESOFAGITE I GRADO CON ACANTOSI, GASTROPATIA IPEREMICO EROSIVA CON SEGNI DI IPOTROFIA, BULBO CICATRIZIALE, ULCERA BULBARE IN CICATRIZZAZIONE.
TERAPIA CONSIGLIATA:
DAL MEDICO CURANTE O NO AMBULATORIO SPECIALISTICO l'Endoscopista
CONTROLLO IN DATA:

Dott. P. Esposito

Ho quindi l'opportunità di vedere la paziente a visita a Napoli verso il 5° giorno, con il risultato delle seconde analisi che evidenziano notevole aumento della VES (90) e TAS (800), aumento dei leucociti (10.000) e sangue nelle urine. Nel frattempo si sottopone a tampone faringeo e antibiogramma.

A visita la paziente mi racconta che in passato, cosa che non mi aveva mai raccontato, aveva riscontrato con tampone faringeo la presenza di streptococco emolitico.

Mi dice anche che ultimamente ha avuto forti contrasti con il marito e che la settimana precedente alla sintomatologia, per la prima volta (cambio) nella sua vita, aveva iniziato a pensare che sarebbe potuta morire (Kent, Repertorio) di qualche malattia e questo pensiero l'aveva completamente coinvolta. Faccio notare che la malattia acuta da predisposizione cronica era già presente prima dei sintomi fisici e quindi invisibile a qualunque ricerca su un piano materiale o degli effetti, ma rilevabile sul piano della sensibilità o delle cause.

D'altra parte risultava una congruenza tra i sintomi mentali modalizzati e quelli fisici.

Gli edemi all'esame obiettivo erano quelli propri di Apis, con aspetto traslucido, essenza di sete, diminuizione della diuresi, rigidità e tensione dei tessuti interessati che la costringevano a muoversi con le stampelle. In quella sede (visita) prescrivo Apis 0/6 – 0/30LM in plus con tre assunzioni al dì. Con questo dosaggio vi è un netto miglioramento del mentale (mondo del sensibile) che mi indica un nuovo cambio, mentre i sintomi fisici permangono con variabilità e miglioreranno del tutto nel giro di un mese (il tampone faringeo nel frattempo conferma la presenza dello Streptococco beta emolitico). Successivamente, prima delle vacanze, ho rivisto la paziente e le ho fatto una prescrizione sul quadro cronico di base. A luglio è stata al mare e mi ha riferito che è completamente ristabilita.

SECONDO CASO

Un caso di toxoplasmosi - <dello stato cronico.
U.R., di 62 aa., sesso M. lavoro notturno come trasportatore.
Il primo contatto con questo paziente lo ebbi attraverso la figlia che è entusiasta dell'omeopatia.
Ricordo che quasi un anno fa, alla fine della sua visita, mi presentò il padre e mi disse che era sofferente con lo stomaco (vedi diagnosi allegata), che aveva costante presenza di sangue nelle feci e che nella propria vita aveva assunto molti farmaci.
Mi presentò un uomo stanco, stremato, pallido, forte fumatore, irritabile, ma soprattutto diffidente rispetto all'omeopatia. Aveva continuamente dolori e pirosi gastrici che miglioravano con il calore locale (della mano).
Consigliai, in quel veloce consulto, di assumere Nux Vomica 6LM come semplice disintossicante e che avrei gradito approfondire il caso in una visita successiva. Seppi telefonicamente, dalla paziente, che il padre era stato meglio con la dose assunta, ma che i sintomi stavano ritornando. Ribadii la necessità di un consulto adeguato.
Dopo un certo periodo, vengo chiamato telefonicamente dalla figlia, la quale mi dice che il padre ha una tumefazione alla base del collo a sinistra e sono molto preoccupati. Li faccio venire allo studio e constato una linfoadenopatia (della grandezza di un uovo di gallina) retroclavicolare e sottoascellare sinistra.
Riscontro i seguenti sintomi: una forte agitazione (cambio) con paura della morte, il paziente si deve muovere, diffidenza rispetto all'interrogatorio omeopatico, miglioramento della sintomatologia gastrica con il calore, dolori brucianti.

Prescrivo Arsenicum Album 6CH in plus tre volte al dì, invito a non assumere altri farmaci e telefono al Prof. Abbadessa, ematologo oncologo del II Policlinoco di Napoli, per gli accertamenti del caso, e comunque faccio già iniziare la terapia omeopatica.
Gli accertamenti del caso (vedi referti) fanno emergere una toxoplasmosi, ma già alla data dei risultati diagnostici (una settimana circa) la linfoadenopatia era migliorata del 60-70%.
Mi riferisce il paziente che ai controlli periodici e ravvicinati effettuati al policlinico, vie era da parte dei medici grande curiosità sul fatto che per tutta la sua sintomatologia (anche quella gastrica e emorragica) il paziente assumeva un solo rimedio.
Come si potrà vedere dal documento allegato, il Prof. Abbadessa, visti i risultati, incoraggia a continuare la cura omeopatica.
Dopo due settimane, la situazione adenopatica si è normalizzata, ma soprattutto, il paziente è sorridente e per la prima volta rilassato. Prescrivo una cura di Arsenicum Album 0/6-0/30 LM.
Verifico che lo stesso rimedio acuto ha curato lo stato cronico (non riporto l'anamnesi) e per la prima volta dopo tanti anni non vi è più lo stillicidio emorragico gastrico presente nelle feci e già migliorato con l'inizio del trattamento (vedi referti), ma soprattutto è scomparsa la sintomatologia gastrica, il paziente è aumentato di peso ed ha iniziato a sorridere. Alla data attuale sta bene. Questi due casi dimostrano la maggior velocità di diagnosi dell'omeopatia rispetto all'allopatia, dovuta al fatto che l'omeopatia indaga sul piano della predisposizione ed ha nel rimedio omeopatico la chiave di accesso, secondo una sperimentazione che raccoglie soprattutto ciò che il paziente percepisce dalla propria malattia e lo esprime in serie di sintomi congruenti.

Buon Lavoro.