Carla De Benedictis Medico Veterinario – Omeopata ROCCA DI PAPA (ROMA)

carladebene@gmail.com

Granuloma eosinofilico nel gatto trattato con l'omeopatia

Evoluzione e follow up di 10 anni

Il case report che presentiamo è frutto dell'impegno della Dottoressa Carla De Benedictis, che ha accettato la sfida di testare le Linee guida versione 1.6 elaborate dal gruppo CAREvet Fiamo.

Lavorando assieme sull'elaborato abbiamo avuto l'opportunità di chiarire alcuni punti dell'elenco, esplorandone a fondo il significato e la rilevanza. Le Linee guida sono uno strumento in continua evoluzione, pertanto abbiamo stabilito di rendere disponibile on-line la versione sempre aggiornata, consultabile liberamente sul sito FIAMO.

Il case report della collega De Benedictis è un ottimo esempio didattico e professionale della conduzione di un caso con un lungo follow up, in cui la cura omeopatica ha avuto ottimi risultati, considerando il tipo di patologia cronica che affligge il paziente. Riesaminare il caso alla luce delle Linee guida ha permesso di riflettere sul percorso di cura, valutando più a fondo - dal punto di vista omeopatico - la direzione della cura, il livello energetico e l'influenza delle condizioni avverse che mettono a dura prova la capacità di adattamento e favoriscono la manifestazione della malattia. Le Linee guida si rivelano come un ulteriore strumento - suscettibile di miglioramento - per il Veterinario Omeopata che desidera perfezionare la metodologia di approccio al caso clinico e riflettere sull'azione del rimedio omeopatico. Buona lettura.

Dott.ssa Roberta Sguerrini, sguerrini.roberta@gmail.com

RIASSUNTO

Si presenta un caso clinico di complesso del granuloma eosinofilico nel gatto che, a seguito di mancanza di risultati con le cure allopatiche, è stato trattato con la medicina omeopatica.

Trattandosi di una patologia comunemente trattata con cortisonici e ciclosporine, dai noti effetti collaterali sul lungo periodo, il caso assume importanza perché nel suo lungo follow up di dieci anni con l'omeopatia sono state tenute sotto controllo le recidive della malattia. Dal 2013 ad oggi (2023) la gatta ha assunto solo medicinali omeopatici quali Thuya, Natrum muriaticum, Sulphur e Arsenicum album.

La terapia omeopatica ha avuto effetti non solo sul problema fisico ma anche sulla sfera relazionale della gatta, confermando che, se i rimedi vengono scelti secondo i principi dell'omeopatia classica, hanno effetto sia sul piano fisico che mentale e che si possono affrontare malattie cronico-degenerative per anni senza effetti collaterali dei farmaci, prolungando nel tempo la vita del paziente e migliorandone la qualità.

L'impegno della proprietaria della gatta nell'eseguire le terapie e nel monitorarla costantemente ha permesso la riuscita del caso clinico.

Il caso clinico viene presentato in base alle Linee Guida sui "case report" elaborate dal gruppo CAREVET dei veterinari FIAMO.

PAROLE CHIAVE

Complesso granuloma eosinofilico, gatto, terapia omeopatica, case report omeopatico, Thuya, Natrum muriaticum, Sulphur, Arsenicum album

SUMMARY

A case study presents a clinical instance of eosinophilic granuloma complex in a cat, which was treated with homeopathy due to unsatisfactory responses to allopathic treatments.

This is a particularly noteworthy case since corticosteroids and cyclosporine, are commonly used to treat this disease both of which have long-term side effects. Over the course of a ten-year follow-up, homeopathy has proven effective in controlling disease recurrences. From 2013 until now, the feline has solely been administered homeopathic remedies comprising of *Thuja, Natrum muriaticum, Sulphur e Arsenicum album*.

The homeopathic therapy has demonstrated a positive impact not just on the feline's physical ailment but also on its social interactions, backing the claim that adhering to the principles of classical homeopathy can affect the psyche and physiology, and provide an avenue for tackling chronic degenerative diseases, sans the drawbacks of pharmacological treatments. Moreover, this approach has helped enhance quality of life and life expectancy.

The clinical case proved successful due to the owner's unwavering commitment to treatment and constant monitoring.

The report aligns with the guidelines established by the CAREVET group of FIAMO veterinarians for "case reports"

KEYWORDS

Eosinophilic granuloma complex, cat, homeopathic therapy, homeopathic case report, Thuya, Natrum muriaticum, Sulphur, Arsenicum album.

INTRODUZIONE

Il complesso del granuloma eosinofilico del gatto è una infiammazione che si manifesta con i segni clinici dell'allergia (prurito e gonfiore) e la comparsa di granulomi, placche e ulcere indolenti sparse su tutto il corpo o in sedi specifiche. La diagnosi si ottiene con esame citologico, in cui appaiono numerosi eosinofili. Il prurito con grattamento e il leccamento inducono complicazioni secondarie delle lesioni e malessere generale (*Fondati, 2003; Scarampella, 2003*).
I trattamenti convenzionali sono in prima battuta corticosteroidi a lento rilascio, nei casi più gravi ciclosporine o anche progestinici. Alcuni pazienti, come nel caso in questione, ricevono in associazione anche un antibiotico a lento rilascio. Con il passare del tempo la terapia a base di cortisone è sempre meno efficace e i tempi di somministrazione sono sempre più ravvicinati. A questo punto i proprietari cercano qualcosa di meno aggressivo e più naturale e si rivolgono all'omeopatia. La sfida è affrontare casi dove la medicina ufficiale ha poche chance di essere risolutiva nel lungo periodo ed evitare gli effetti collaterali dei farmaci, una complicanza frequente del quadro iniziale della malattia che inficia a sua volta il percorso di guarigione.
L'applicazione della medicina omeopatica classica dà l'opportunità di affrontare casi clinici ad eziologia complessa e in parte ancora sconosciuta, utilizzando medicinali non tossici per lunghi periodi di tempo. La varietà della sintomatologia che si presenta, insieme alla storia individuale dell'animale, dà l'opportunità al medico veterinario omeopata di utilizzare una estesa varietà di medicinali che non appartengono ad un protocollo rigido e uguale per tutti, ma che sono personalizzati su ogni paziente.

MATERIALI E METODI

PRESENTAZIONE DEL CASO

6.1 Segnalamento

Il caso riguarda una gatta femmina, di razza europea, sterilizzata, nata nel 2010 e dell'età di tre anni e mezzo al momento della prima visita (2013).

6.2 Peculiarità (di specie, genetiche, ambientali, familiari, comportamentali).

Nulla da segnalare.

6.3 Motivo del consulto

Motivo della consultazione in data 31/10/2013: granuloma eosinofilico al labbro, aree alopeciche sulle cosce e sull'addome sanguinanti per leccamento continuo e scarsa/mancata risposta alle terapie convenzionali.

6.4 Anamnesi remota e anamnesi familiare.

La paziente è nata nell'aprile 2010 da una gatta randagia, adottata dalla proprietaria appena dopo il parto e rimasta in casa con loro. La madre della gatta ha sempre avuto le gammaglobuline alte e anche la figlia, Nina, le ha sempre avute. Negative ai test di malattie infettive, si è ipotizzato avessero una FeLV sequestrata nel midollo.
Viveva all'epoca alle porte di Roma, in campagna. Regolarmente vaccinata, ha effettuato profilassi antiparassitaria con spot on.
A luglio 2010 è stato effettuato il secondo richiamo del vaccino trivalente. Subito dopo il vaccino è apparso il granuloma sul labbro.
Ha iniziato a manifestare un gonfiore al labbro inferiore che la signora attribuì a una puntura di insetto. Data la permanenza della lesione, a gennaio 2011 è stata portata in una struttura veterinaria della zona dove è stato diagnosticato il granuloma eosinofilico. Il granuloma si spostava da destra a sinistra sul labbro inferiore. E' stata trattata con cortisonico a lento rilascio (metilprednisolone acetato, Depomedrol) e cefalosporina di terza generazione long acting (cefovecin, Convenia). La lesione spariva ma – finito l'effetto dei farmaci – ritornava. La terapia è stata ripetuta per quattro volte nel corso della cura allopatica.
Nel 2011 in estate si è manifestato due volte il gonfiore al labbro inferiore e nell'inverno del 2012, gennaio e febbraio 2013 la malattia si è estesa alla coscia, con le caratteristiche strisce alopeciche e infiammazione, prurito e leccamento sull'addome, fino a sanguinare. La caratteristica era che appariva su una coscia dove poi spariva per apparire sull'altra.
Nell'estate 2012 è comparsa una chiazza sulla sommità del capo che si è allargata a cerchio.
A fine gennaio del 2013 le lesioni sulla coscia e sull'addome sono diventate permanenti e non sono regredite neanche con la terapia allopatica. È stato proposto di fare il test per le allergie.
Nell'estate 2013 è ricomparsa la zona alopecica in testa. La lesione sul labbro inferiore è rimasta, provocando gonfiore. È stata effettuata di nuovo la terapia antibiotica long-acting con cefovecin.
Sul test allergico non abbiamo notizie perché il siero è andato perso.
La prevenzione contro i parassiti veniva effettuata regolarmente ogni due mesi, anche in inverno. Tre settimane prima della consultazione omeopatica, ottobre 2013, è comparsa una zona alopecica a cui sono subentrate croste a livello del garrese.

6.5 Anamnesi recente (con sequenza temporale)
INIZIO CONSULTAZIONE OMEOPATICA: 31 ottobre 2013
La gatta vive in casa con altri gatti, hanno un accesso esterno. La proprietaria raccoglie gatti dalla strada e li inserisce in casa, a volte solo per trovare una adozione, a volte rimangono in modo permanente, per cui è sempre un via vai di nuove entrate e uscite.
Riferisce la proprietaria: "*La gatta ha un carattere un po' particolare, non si fa toccare da nessuno, per fare i prelievi in clinica è sempre un problema.*
Va d'accordo con la mamma e la zia (della gatta), mentre ha picchiato regolarmente un gatto piccolo fino a che non è cresciuto, ora ci gioca a momenti oppure lo rincorre dandogli zampate da dietro. Se in giardino arrivano altri gatti esterni, lei non scappa ma inizia a vocalizzare per intimidirli, senza avvicinarsi e diventa un concerto di suoni".
Se arrivano persone estranee in casa corre a nascondersi e lo fa anche quando i genitori della proprietaria, che vivono al Nord, vengono a trovarla.
Tutte le mattine vuole che le sia cambiata l'acqua da bere e segue la proprietaria nei movimenti.
È diffidente, ha molte paure ed è freddolosa.
Le piace mangiare solo pesce di petfood di marca, non gradisce cibo cucinato.
Non caccia, anzi "*le prede che prendono gli altri gatti, le fanno schifo".*
Una peculiarità: la strada per venire presso il mio centro omeopatico è la stessa per recarsi in clinica dove per due anni è stata curata. In macchina si lamentava molto, ma dopo aver superato la clinica, una volta compreso che non si sarebbero fermati lì, ha smesso di lamentarsi e così è stato negli anni a venire.

6.6 Evidenze delle indagini diagnostiche
La diagnosi di complesso del granuloma eosinofilico è stata accertata con esami di laboratorio (citologia) presso la precedente clinica veterinaria di riferimento.

6.7 Cenno a segni e sintomi clinici in atto, alla prima visita, inclusi dati oggettivi
In studio apro sempre il trasportino per vedere come si comportano i gatti. Nel suo caso rimane dentro senza uscire, rintanata nel fondo. Alla visita clinica ho constatato il granuloma sul labbro, le lesioni alle cosce e la cute dell'addome infiammata, di colore rosa carico e alopecica. L'impressione generale è di una gatta molto seguita, ben nutrita e con una proprietaria attenta e scrupolosa.

6.8 Diagnosi/ipotesi diagnostiche.
La diagnosi di complesso del granuloma eosinofilico del gatto è stata confermata.

6.9 Presenza e descrizione di ostacoli alla cura, dal punto di vista oggettivo ed omeopatico
E' stato ipotizzato che l'unico ostacolo alla cura potesse essere dato dalle scatolette al tonno (per l'eventuale rilascio di istamina).

6.10 Prognosi convenzionale, obiettivi di cura e osservazioni prognostiche a carattere omeopatico
Dal punto di vista omeopatico il caso si presenta complesso. La patologia è comparsa dopo la vaccinazione, sono state effettuate molte soppressioni. Dal punto di vista clinico la gatta è una candidata al fibrosarcoma felino, dato che tutte le inoculazioni, vaccini, cortisone e antibiotico sono stati effettuati in sede intrascapolare. Dal punto di vista relazionale, l'introduzione di nuovi soggetti crea destabilizzazione nel gatto, aumentandone lo stress.

6.11 Metodologia della "Presa del caso"
La presa del caso è stata effettuata seguendo la formazione in omeopatia classica Hahnemanniana conseguita presso la scuola IRMSO, seguendo teoria miasmatica e la sindrome minima di valore massimo.

6.12 Elenco dei sintomi scelti per la repertorizzazione
Sospettosità, paura degli estranei (gatti e persone), freddolosità, disturbi post vaccinali, eruzioni pruriginose, depressione, tendenza a isolarsi, comparsa di forfora, dolori artrosici, periodicità della comparsa delle lesioni, pelle secca con desquamazioni, prepotenza, indifferenza alla socialità, aggravamenti notturni, atteggiamenti rituali e compulsivi. (Tabella 1).

6.13 Repertorizzazione
La scheda raccolta dati era stata effettuata con la cartella di Winchip e la repertorizzazione con Radar 10 (ora aggiornato a Radar Opus) e il repertorio Synthesis di Schroyens F., versione in italiano.
Tra i rimedi emersi dalla repertorizzazione è stata considerata Thuya, che è andata in diagnosi differenziale con Lycopodium e Arsenicum. (Fig. 1)

6.14 Prima Prescrizione
È stata prescritta THUYA OCCIDENTALIS 200K gocce, due gocce al giorno diluite in due ml di acqua, sommini-

DATA			
31-10-13	23-3-2014 e 6-5-2022	1-7-2014	11-4-2023
THUYA	**NATRUM MURIATICUM**	**SULPHUR**	**ARSENICUM**
Mente Sospettoso	Mente disturbi da afflizione	Mente indifferenza al gioco	Mente avv alla compagnia
Mente Paura degli estranei	Mente avversione al trambusto	Mente Dittatoriale	Mente Comportamento rituale
Generali Freddolosità	Mente disturbi da trascurato	Generali Dist. dopo vaccinazione	Mente compulsività (pensieri avvicenti)
Generali Aggr dopo vaccinazione	Generali freddolosità	Generali Periodicità	Mente Irrequietezza la notte
Pelle Eruzioni Eczema	Pelle prurito	Pelle secca secchezza	Generali Aggr. Di notte
	Testa forfora	Pelle eruzioni desquamanti	Pelle Eruzioni crostose
	Estremità –dolore arti inferiori		

Tab. 1. Elenco delle voci repertoriali che hanno guidato nella scelta del rimedio.

strate per bocca con una siringa senza ago, per 15 giorni, una mezz'ora prima del pasto principale, nel tardo pomeriggio. La terapia si protrae per altri 15 giorni, poi dopo un mese ho la visita di follow up.

6.15 Eventuali altre prescrizioni

Sospensione delle scatolette al tonno e sostituzione con altro pesce privo di istamina, che è altamente allergenica. È stata proposta la introduzione di alimenti naturali per indurre la gatta a modificare i suoi gusti verso il cibo. Prescritto anche un opercolo di olio di pesce di salmone al giorno nel cibo.

6.16 Eventuale mantenimento di terapie allopatiche precedentemente assunte

Tutte le altre terapie allopatiche sono state sospese, ad eccezione della somministrazione di antiparassitario spot–on ogni due mesi.

6.17 Follow up: progressione del caso con descrizione dell'evoluzione dei sintomi, sequenza temporale delle repertorizzazioni e delle prescrizioni successive

27/11/2013

Il cambiamento significativo si è verificato sul carattere della gatta. Scrive la proprietaria: "*Ho notato che è più socievole, non solo con noi ma specialmente con gli altri gatti, di solito non partecipava a giochi di gruppo, limitandosi ad osservare distaccata, mentre ora è lei a prendere l'iniziativa invitando gli altri mici a giocare. Le crosticine sul garrese sono scomparse e sono ricomparse sottopelle da un'altra parte, dove le fa male se la tocco. Il gonfiore al labbro è sempre presente, ma più ridotto*".

Seconda prescrizione: THUYA OCCIDENTALIS MK, due gocce al giorno per un mese. Poi tre gocce al giorno dal 27/12/2013.

09/01/2014

Le croste sono guarite quasi tutte, ne sono rimaste alcune sparse su spalla, ascella e schiena.

Ha iniziato a leccarsi con più insistenza l'addome, procurandosi caduta del pelo e qualche abrasione. Poi da qualche giorno è comparsa una chiazza nera sotto il mento simile ad acne felina.

23/01/14

L'acne è quasi scomparsa e le chiedo di venire al controllo.

30/01/2014

La differenza con la prima visita è che esce dal trasportino e si guarda intorno. La socievolezza è il dato che risalta di più.

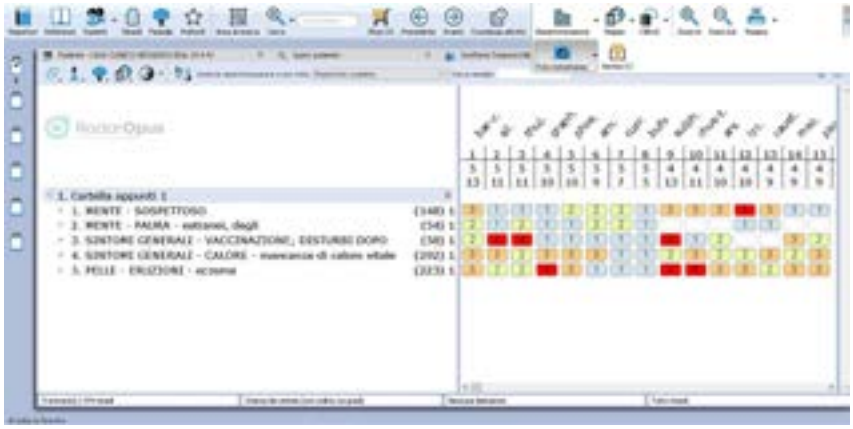

Fig. 1. Prima repertorizzazione novembre 2013 per la prima prescrizione (Thuya).

Il pelo è diventato lucido, folto e soffice. L'appetito è aumentato e beve meno.

Gli anni precedenti, a gennaio, si leccava l'addome fino a sanguinare, mentre ora si lecca sporadicamente. La chiazza alopecica sotto al collo è sparita. Il granuloma sul labbro si è ridotto al minimo.

È sempre freddolosa, ma le piace stare fuori in inverno, per cui si rifugia sotto la copertura dell'albero di limone e passa le ore così. In casa sta davanti alla stufa e guarda i documentari in tv.

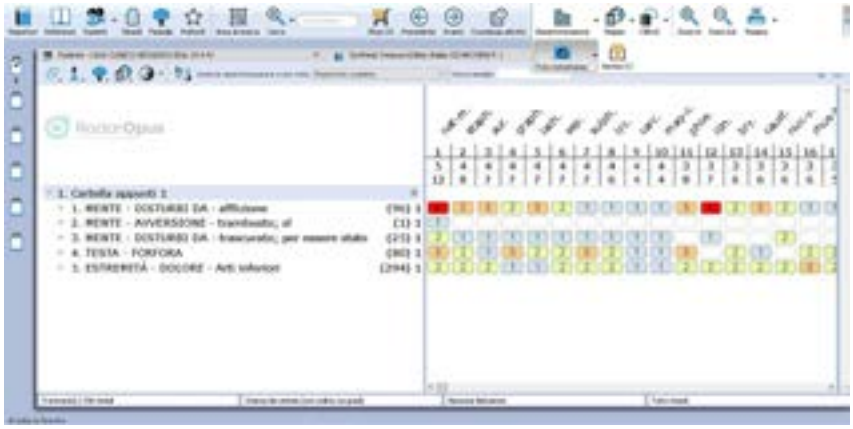

Fig. 2. Repertorizzazione marzo 2014 per prescrizione di Natrum m.

La notte dorme sotto le coperte.
Prescrivo THUYA OCCIDENTALIS XMK**,** tre gocce al giorno diluite in 2 ml di acqua per un mese e aggiungo Ribes nero fee (Cemon), due gocce la mattina diluite in acqua, per tre settimane. La potenza viene aumentata per stimolare una guarigione più profonda e consolidare il risultato.

23/03/2014
Le lesioni da leccamento sull'addome e sugli arti posteriori sono scomparse. Le gocce sono state sospese il 24 febbraio. È comparsa invece una piccola area alopecica sulla testa, che in genere si presentava in estate. Chiedo se in casa è cambiato qualcosa.
La proprietaria mi elenca una serie di situazioni in cui ha notato uno stress maggiore nella gatta, come la presenza dei suoi genitori ospiti per diversi giorni, la sua assenza prolungata da casa perché ha cambiato lavoro, lavori di ristrutturazione dentro casa dopo aver traslocato.
La gatta si è un po' isolata nel suo mondo, rimane del tempo nascosta.
Cambio prescrizione: NATRUM MURIATICUM XMK tre gocce in due ml di acqua per una settimana. (Fig. 2)

26/04/2014
"*La lesione sul collo che le avevo descritto l'altra volta* (a marzo), *sta guarendo e l'umore* è *molto buono. In questi giorni interagisce molto sia con noi che con gli altri gatti. Da ieri ha un po' di acne felina sotto al labbro inferiore a destra*".

29/04/2014
"La parte alta della lesione é *la parte più vecchia, in cui il pelo* é *già ricresciuto anche se* é *ancora corto. Mentre man mano che si scende verso la parte frontale del collo, la lesione* é *sempre più fresca. Fino a qualche giorno fa pareva che la lesione si fosse fermata, e sotto pelle si sentiva una crosticina, che ieri Nina si* é *grattata provocandosi una piccola ferita (rotonda)".* (Fig. 3)

06/06/2014
Ha perso tutti i peli alla base del collo, la pelle è rimasta secca e squamosa. Potrebbe essere una reazione all'applicazione di olii essenziali ad azione antiparassitaria (neem, tea tree oil, timo e arancia) applicati a insaputa della veterinaria omeopata, oppure una reazione a un antiparassitario somministrato dal marito su un alberello. Si prescrive sospensione immediata degli olii essenziali e di attendere di qualche giorno.

13/06/2014
Somministrazione di prodotto a base di selamectina (antiparassitario percutaneo).



29/04/2014 29/06/2014 01/07/2014 08/07/2014

Fig. 3. Immagini a confronto delle lesioni cutanee nel corso della cura in aprile, giugno e luglio 2014.

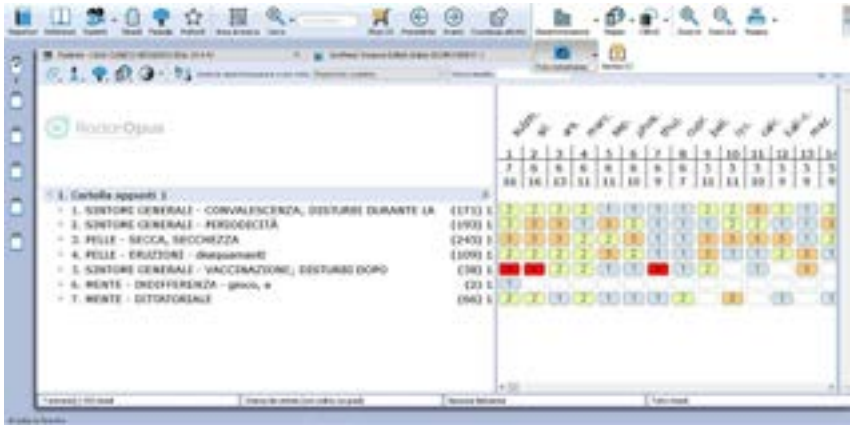

Fig. 4. Repertorizzazione luglio 2014 per prescrizione di Sulphur.

01/07/2014

"*Le scrivo perché Nina si è svegliata con la parte destra del labbro inferiore gonfia*".

Cambio prescrizione perché sento che il caso è arrivato a un punto di stasi. (Fig. 4)

Prescrivo SULPHUR 6CH, 5 granuli sciolti in 250 ml di acqua tre volte al giorno, per una settimana. Mi chiama dopo due settimane per dirmi che va meglio e poi non la sento più per molto tempo. Dopo questa data la proprietaria mi contatta per altri suoi gatti, ma non per Nina, che dice stare bene. Passano 8 anni e durante una visita a un'altra gatta chiedo notizie di Nina. Ormai ha 12 anni, è anziana ed esorto la signora a fare un controllo, non negando la curiosità di rivedere il caso dopo tanti anni.

06/05/2022

In visita dirà che nel tempo le lesioni sono scomparse del tutto e che la gatta è sempre stata bene, se non fosse stato per la mia esortazione a verificare anche i parametri clinici considerando l'età, non avrebbe avuto motivo di farla visitare.

La gatta è di cattivo umore, perché la signora oltre ad avere gatti suoi, ospita "in stallo" gatti in attesa di adozione, e li tiene tutti insieme. In casa c'è sempre un via vai di animali nuovi, che provano ad interagire con lei. Se si avvicinano troppo lei parte con generose zampate per allontanarli.

È molto infastidita da una gatta gravida, abbandonata davanti a casa della signora e che lei ha accolto, perché ha osato salire sul letto e prendere il suo posto e "*come può ci litiga*".

Da quando questa gatta ha partorito, lei è meno bellicosa. Ha un pò di artrosi che le impedisce di saltare come prima sul davanzale della finestra. Sull'addome non sono più ricresciuti i peli. Ha della forfora sulla schiena e dei comedoni che la proprietaria schiaccia con fuoriuscita di grasso. Non vuole essere coccolata davanti a tutti. Porta la proprietaria in bagno e lì le piace essere spazzolata e coccolata, in un luogo non condiviso da altri.

Non ci sono segni di granuloma eosinofilico.

Prescrivo NATRUM MURIATICUM 30CH, tre granuli sciolti in mezzo bicchiere di acqua, da somministrare con una siringa senza ago mattino e sera. La soluzione ha una durata di 3-5 giorni e poi va rifatta. La terapia è per 2 settimane, prima di sospendere la proprietaria deve richiamarmi.

Consiglio anche capsule di palmitoiletanolamide (PEA) da aggiungere al cibo.

15/06/2022

È più socievole con la gatta che le ha rubato il posto sul letto, la forfora è sparita, si mette insieme agli altri. Sospendo il trattamento, che ha continuato fino a questa data una volta al giorno.

11/04/2023

Viene in visita perché la proprietaria è costretta a trasferirsi al nord Italia.

La patologia sembra riesplosa. Ha croste sulle varie parti del corpo, si lecca molto l'addome e si strappa il pelo sulle zampe anteriori.

Ma cosa è successo? Dopo un periodo di tranquillità è tornata nervosa, perché ci sono troppi gatti in casa. Ultimamente si è accasato un gatto incidentato molto grave e le attenzioni sono andate su di lui.

Si infastidisce se i gatti si avvicinano a lei e la notte cerca attenzione dalla proprietaria, battendo con la zampa sulla sua spalla e conficcando le unghie attraverso il pigiama. Nessuno la può avvicinare quando sta sul letto e ha ricominciato a non giocare con gli altri, si limita a guardare. Quando poi gli altri finiscono, allora lei va a vedere di cosa si trattava. Se la invitano al gioco urla, se vengono estranei in casa si nasconde sotto le coperte ed è sempre freddolosa. Beve molto, è sospettosa.

Non sono convinta che sia una recrudescenza del complesso eosinofilico, piuttosto un problema comportamentale e che comunque il suo organo bersaglio sia l'apparato tegumentario. Prescrivo ARSENICUM ALBUM 30CH, tre granuli sciolti in mezzo bicchiere di acqua, da somministrare con una siringa senza ago mattino e sera per 4 settimane (Fig. 5) e chiedo di effettuare delle analisi del sangue (emocromo, biochimico, elettroforesi e T4).

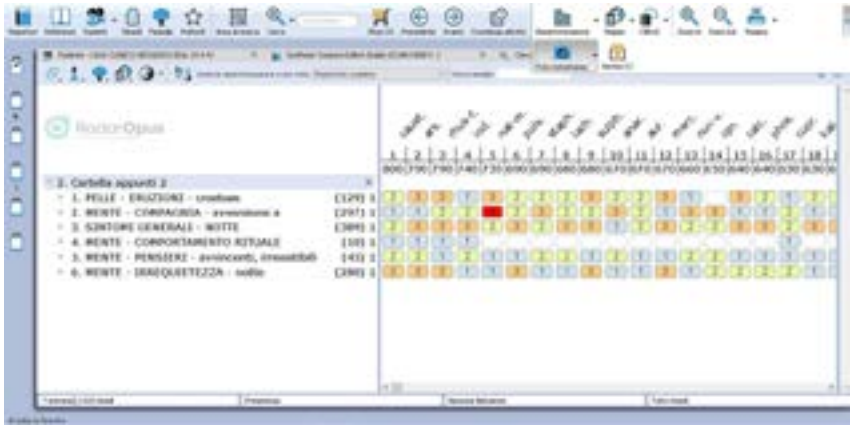

Fig. 5. Repertorizzazione aprile 2023 per l'ultima prescrizione di Arsenicum a.

La gatta si sottopone al prelievo senza problemi (grazie anche alla bravura del collega).
I risultati sono soddisfacenti per una gatta di 13 anni. (Tabella 2) Il T4 è aumentato e l'elettroforesi indica una diminuzione delle albumine e un aumento delle gammaglobuline.

Luglio 2023
Prescrivo ARSENICUM ALBUM 200K due gocce al giorno diluite in due ml di acqua, mezz'ora prima dei pasti, perché le lesioni sono sempre presenti, anche se in forma più attenuata.
Dopo circa una decina di giorni le lesioni prima si sono diradate, poi sono sparite completamente. Nel frattempo la signora si è trasferita al nord Italia e la gatta non ha dato segni di stress, anzi si è inserita molto bene nel nuovo ambiente. Dirado le gocce di Arsenicum 200 k, facendole assumere a giorni alterni.

Settembre 2023
Torna nel Lazio a fine settembre e si porta dietro le due gatte tra cui Nina. La gatta di nuovo cambia ambiente. Durante la visita la gatta rimane nel trasportino dandomi le spalle. Cerca di sottrarsi alla visita. Racconta la proprietaria del cambio di casa: *"Nina si è comportata per anni da bulla, manifestando atteggiamenti estremamente territoriali che non le hanno mai fatto davvero accettare nessun nuovo arrivato, anche dopo anni che il "nuovo" gatto viveva con noi. La sua cerchia ristretta comprendeva Gattona e la sua mamma, nei confronti di tutti gli altri individui ha sempre manifestato una profonda insofferenza tramite miagolii e spesso zampate. Nella casa di Valmontone ogni posto era suo e non permetteva agli altri di starci, se vedeva un gatto in una cuccia in cui lei aveva voglia di entrare, lo cacciava. Una volta arrivati in Veneto con Nina, Gattona e gli altri 6 giovani, non c'è più stata una territorialità da difendere ma una nuova territorialità da conquistare. I primi giorni sono trascorsi serenamente, io stessa sono rimasta molto stupita vedendo che si erano subito ambientati tutti nel nuovo ambiente, ma poi gli equilibri si sono presto rovesciati rispetto a quelli che avevamo a Valmontone e Nina è passata dall'essere una bulla all'essere bullizzata"*.
Il racconto continua e lo sintetizzo. Gli altri gatti presenti vanno tutti d'accordo e tentano di farla giocare ma lei non accetta né di relazionarsi con loro, né di condividere gli spazi. Quando scappa gli altri la rincorrono, lei inizia ad urlare anche se nessuno la tocca. I suoi spazi si sono molto ristretti. Da quando sono tornati nella vecchia casa ha ripreso a nascondersi sotto le coperte.

RISULTATI

7.1 **Riferimenti clinici e diagnostici ai cambiamenti occorsi nel paziente nel corso del caso clinico**

La gatta non ha più assunto alcun farmaco dal 31 ottobre 2013, se non gli antiparassitari spot on. La patologia è stata tenuta sotto controllo e poi risolta in buona parte nel giro di un anno. Oltre ai cambiamenti di tipo fisico, ci sono cambiamenti a livello comportamentale. Considerando che l'introduzione di nuovi soggetti crea sempre uno stress e che questo può portare a una recrudescenza della malattia, la gatta ha sempre ben compensato in occasione delle nuove introduzioni anche nei confronti di una femmina gravida che poi ha partorito.
La patologia sembra riesplosa ad aprile 2023 con la comparsa di croste, leccamento dell'addome e strappamento di peli sugli arti anteriori, ma si è trattato di un problema comportamentale, rientrato con l'assunzione del rimedio. Gli esami di laboratorio di settembre 2023 indicano che i valori del T4 sono scesi rispetto alle analisi di aprile 2023. (Tabella 2)

7.2 **Osservazioni di un eventuale aggravamento omeopatico e sulla tollerabilità della cura**

La cura è sempre stata tollerata dalla paziente, indicativo di questo sono i miglioramenti nella socialità con maggiore tolleranza e accettazione delle situazioni nuove e nell'appetito, c'è stata una alternanza e ricomparsa di sintomi,

Parametri Ematici	Valori di riferimento	Data	Data	Data
		10-12- 2021	6-4-2023	29-9-2023
RBC	6,00-10,10	+10,43	9,54	9,20
HGB	8,0-14,2	+14,6	13,8	13,0
HTC	27,7-46,8	+49,1	41,6	41,9
WBC	6,300-19,600	6,350	10,29	8,43
Linfociti	2,00-7,200	- 0.830	3,59	2,90
PLT	156-626	- 58	-45	-54
CK	0-130	+292	358* (50-490)	311
AST	0-40	35	38	41
ALT	0-85	57	50	+76
ALP	0-70	43	+62	+61
γGT	0,0-5,0	0,0	2	1
Bilirubina totale	0,00-0,35	0,14	0,09	0'09
Proteine totali	5,8-8,8	8,1	8,4	8,1
Rapporto A/G	0,5-1,3	0,7	-0,56	
Urea	15,0-70	59,4	+61	+72
Crea	0,5-2,4	1,6	1,73	1,91
Glucosio	75-130	128	+174	111
Calcio	8,00-11,0	9,6	10,1	9,9
Fosforo	1,6-15	4,4	4,0	4,1
Albumine	42,2-61,3	48,3	-35,7	-35,9
Alfa 1	1,00-4,60	1.10	1,1	1,2
Alfa 2	7,90-19,80	10,30	12,5	13,1
Beta 1	2,70-13,00	4,8	6,0	5,8
Beta 2	3,50-12,00	6,80	8,3	7,4
Gamma	5,40-26,40	+28,70	+36,4	+36,6
T4	0,95-1,77	Non eseguito	4,21	2,93

* i valori di riferimento sono cambiati + Aumentato - Diminuito

Tab. 2. Risultati di laboratorio a confronto.

sempre riferibili alla patologia in atto, che si è manifestata da giovane.

7.3 **Osservazioni sulla direzione della cura, sulla comparsa di vecchi e nuovi sintomi e sulla loro alternanza**

Non è stata osservata la comparsa di nuovi sintomi o di sintomi di proving a seguito della somministrazione dei rimedi.

7.4 **Ulteriori osservazioni prognostiche omeopatiche a seguito di follow up**.

L'energia vitale della gatta è buona. Non ha manifestato altre patologie durante questi anni. Considerando che ha comunque una malattia autoimmune, è possibile che vengano colpiti gli organi bersaglio propri del gatto con un

09/2023 05/10/2023

Fig. 6. Immagini a confronto delle lesioni cutanee nel settembre e ottobre 2023 (ultimo controllo)

certo anticipo rispetto all'età.

Non si può mai escludere un ritorno dei sintomi, sia per il cambiamento di ambiente sia per la sua riluttanza a vivere con altri gatti che le limitano lo spazio. La sua reazione alle cure omeopatiche è sempre stata positiva, e posso affermare che la prognosi energetica è ancora buona.

7.5 **Descrizione delle condizioni del paziente nell'ultimo follow−up noto**

Viene in visita il 5-10-2023. (Figg. 6-7)

Le condizioni generali sono ottime. Non c'è più presenza di gonfiore al labbro, l'addome non è infiammato. Ha ripreso a strapparsi un pò di pelo dagli arti anteriori. Le analisi mostrano un leggero incremento dei valori renali e una diminuzione del valore del T4. Le gammaglobuline sono alte (Tabella 2) e la proprietaria mi ricorda che erano alte anche nella madre e nella sorella, negative a tutti i test, tanto da pensare a una FeLV sequestrata.

DISCUSSIONE

8.1 **Motivazione dell'autore a presentare il caso clinico**

La mia pratica clinica mi ha insegnato che un rimedio prescritto tenendo bene a mente le regole dell'omeopatia classica può dare dei risultati buoni e duraturi, specialmente quando si ha la fortuna di lavorare con una energia vitale buona e un proprietario collaborativo.

8.2 **Citazione di altri casi clinici affini con riferimenti bibliografici**

Non presenti.

8.3 **Eventuali errori e limitazioni dell'autore nell'approccio al caso**

Gli olii essenziali che danno irritazione locale e possono

essere scambiati come recrudescenza della malattia e una visita di controllo dopo 8 anni sono stati una limitazione alla cura, che andava protratta nel tempo in modo da consolidare il risultato.

8.4 **Discussione sulla scelta dei sintomi ai fini della repertorizzazione:**

Da quando ho iniziato a praticare l'omeopatia ho sempre dato molta importanza ai sintomi mentali e ai generali. (Tabella 1) Come sintomi generali ho ritenuto importante il peggioramento dopo la vaccinazione (che ha portato a conseguenze a lungo termine) e la freddolosità. Anche i sintomi mentali che ho considerato denotano una certa difficoltà della gatta a vivere in una comunità, con poca capacità di adattamento all'inserimento di nuovi soggetti.

Fig. 7. La gatta Nina con la sua proprietaria.

8.5 **Discussione sulla scelta del rimedio**

Tra i rimedi emersi dalla repertorizzazione della prima visita ho scelto Thuya (2013), che è andata in diagnosi differenziale con Lycopodium e Arsenicum.
Lycopodium per i suoi tratti un pò prepotenti e territoriali, ma con fuga strategica davanti alle paure, Arsenicum per la freddolosità, l'attenzione al cambio dell'acqua e il carattere bisbetico. Entrambi sono stati scartati perché ho ritenuto l'aggravamento con la vaccinazione un sintomo prioritario che ha slatentizzato una lesione sicotica come il granuloma.
Ho voluto privilegiare un rimedio come Thuya proprio perché la patologia è iniziata con una manifestazione "sicotica" di tipo eruttivo, per le ripetute vaccinazioni e le inoculazioni sottocute e per l'affinità al sistema pelle in tutte le sue forme, dalle eruzioni, alle croste, all'infiammazione, prurito, dolore, fastidio.
La prescrizione successiva è stata Natrum muriaticum (2014 e 2022) perché ho avvertito il disagio inespresso della gatta all'arrivo della gatta gravida e di un altro soggetto incidentato, che le hanno tolto spazio e attenzione. La forfora (sintomo di stress) e il prurito come ritorno di sintomi e un po' di artrosi sono stati sintomi confermatori. Una diagnosi differenziale con Staphisagria indica che il soggetto, pur difendendo il suo territorio, non ha scoppi di collera, si limita a vocalizzare o è totalmente indifferente. La gatta, inoltre, non ha subìto traumi improvvisi, la sua condizione la condivide con gli altri da sempre.
Sulphur (2014): dal punto di vista miasmatico la psora in questo momento prevale sulla sicosi.
La malattia sottostante che periodicamente esce fuori quando si pensa che stia guarendo, la pelle secca, l'indifferenza e la prepotenza mi hanno fatto scegliere Sulphur.
Arsenicum (2022): le eruzioni sono tornate ad essere crostose e la sua avversione a stare in compagnia di altri gatti si manifesta nello strapparsi il pelo (comportamento rituale) e nella compulsione (Mente pensieri avvincenti, irresistibili: a mio avviso è una traduzione dall'inglese molto fuorviante). L'irrequietezza la notte mi ha fatto scegliere Arsenicum, che è andato in D/D con Causticum con cui condivide l'intolleranza, ma la gatta non è litigiosa, non è ribelle e non ha mai avuto patologie paretiche. Con Rhus tox condivide l'ansia ma non è socievole come Rhus e non presenta agitazione dal punto di vista motorio.

8.6 **Discussione sulla scelta della posologia.**

Le potenze sono scelte in base allo stato energetico del soggetto e alla ricorsività della malattia. Con Thuya sono arrivata fino alle XMK perché il rimedio era ben scelto, ma le potenze precedenti non avevano avuto la forza sufficiente di mantenere uno stato di salute costante. La 30 CH, quando vi sono sintomi mentali preponderanti, rappresenta un buon inizio per stabilire come il soggetto reagirà alla terapia e non mi aspetto grandi aggravamenti, se l'energia vitale è buona. Le potenze K sono state scelte per l'impatto più "morbido" rispetto alle CH, per la facile reperibilità e il costo inferiore alle CH, e anche perché sono più sostenibili nel processo produttivo.

8.7 **Eventuali considerazioni sulla prognosi**

L'innalzamento dei valori renali indica un indebolimento della sua energia vitale, essendo il rene il depositario dell'energia profonda, che con l'avanzare dell'età si affievolisce. Lo stress, come il cambio di ambiente dove non trova uno spazio per se stessa, può accelerare questo processo degenerativo.

8.8 **Eventuale discussione sull'evidenza obiettiva dei risultati**

Nulla da aggiungere, le lesioni non si sono ripresentate.

8.9 **Eventuale discussione sui cambiamenti avvenuti e possibili cause**
Nulla da riferire, è stata osservata solo l'azione curativa del rimedio.

8.10 **Discussione su altri fattori che possono essere intervenuti nel determinare i cambiamenti**
I cambiamenti positivi osservati sono imputabili alla sola azione curativa del rimedio, non essendo stato somministrata alcuna terapia allopatica, mentre l'antiparassitario è stato applicato esclusivamente a scopo preventivo.

8.11 **Analisi del follow up e discussione sulla scelta di altri rimedi/posologie**
Si presenta un caso di sicosi soppressa con farmaci.
L'energia vitale della gatta era buona e la malattia è ritornata più volte, anche spostandosi di sede, nonostante le ripetute somministrazioni di cortisone e antibiotico. Sono state ben sopportate le alte potenze alla diluizione K con aggravamenti intensi ma brevi, e miglioramenti evidenti sul carattere e sul comportamento.
La nota interessante è stata che – una volta arrivati a una stasi della terapia – un rimedio come Sulphur sia intervenuto sbloccando la situazione e che dopo la sua interruzione la gatta è stata 8 anni senza presentare sintomi della malattia. È indubbio che la sua energia vitale di partenza fosse solida, infatti non ha mai sofferto di altre patologie, pur venendo a contatto con soggetti malati. I rimedi omeopatici sono riusciti a contrastare il danno da soppressione delle eruzioni e a impedire che la malattia si approfondisse su altri organi, infatti non sono mai stati scelti rimedi sintomatici ma solo sulla totalità del paziente.

8.12 **Considerazioni sulla peculiarità del caso clinico: cosa insegna questo caso clinico**
La peculiarità che trovo interessante da condividere è che, dopo la somministrazione di Sulphur per un determinato periodo di tempo, la gatta è stata bene per otto anni.
Non vi è stata all'inizio una risposta alle cure allopatiche, mentre ha avuto una buona risposta alle cure omeopatiche non solo dal punto di vista fisico ma anche comportamentale. In questo lungo follow up non ha avuto altre patologie e non ha subito altri trattamenti allopatici. Il livello di benessere è stato tale da non richiedere neanche una visita di controllo veterinaria.
Un fattore essenziale, senza il quale non avrei potuto pubblicare questo caso, è la collaborazione della proprietaria. Un proprietario attento, che non si lascia scoraggiare da qualche insuccesso, può ottenere dei grandi risultati che vanno verso il benessere di lunga durata dell'animale, che è poi il motivo per cui lavoriamo.
Da sottolineare che la gatta vive in una situazione che le provoca stress quotidiano e, considerando l'anzianità e una malattia autoimmune sottostante, la sua reazione ai trattamenti omeopatici è stata ottima.
Le malattie indotte da distress a cui sono sottoposti gli animali da compagnia che sono costretti a vivere in casa, in spazi ristretti o in ambienti per loro innaturali ed etologicamente inaccettabili, può essere comparabile alle tecnopatie degli animali di allevamento.

CONCLUSIONI

Il caso clinico è stato presentato seguendo la tabella delle linee guida pubblicata nel numero 83 del Il Medico Omeopata. Il vantaggio nel seguire questo schema di lavoro è che aiuta a presentare un caso clinico senza tralasciare particolari importanti utili a chi legge e a mettere in luce aspetti che di solito non sono così evidenti. Aiuta anche a capire il ragionamento dell'autore e aiuta l'autore a rendere comprensibili le sue scelte.
La prima considerazione evidente è che, dopo essere stata trattata con l'omeopatia, la gatta ha mantenuto uno stato di salute duraturo e un riequilibrio su tutti i piani. Senza dimenticare che la patologia di cui soffre è di tipo autoimmune, questa, dopo il fallimento della terapia allopatica, è stata tenuta sotto controllo nonostante la gatta sia stata sottoposta a numerosi stressors di convivenza forzata, di problemi relazionali, di arrivo di nuovi soggetti malati con il loro carico emozionale e di cambiamento di ambiente.
L'affetto della proprietaria è sempre stato conteso e le dinamiche relazionali non sono costanti, dato che è passata dall'essere *"bulla"* a essere *"bullizzata"*.
In dieci anni di follow up ha sempre compensato gli squilibri emotivi e la sua reazione ai rimedi è stata buona. Ciò dimostra che, se i rimedi sono prescritti in base alle regole dell'omeopatia classica, sicuramente ci forniscono una risposta "leggibile" che ci permette di capire come procedere. Non bisogna farsi scoraggiare da parziali insuccessi terapeutici. L'obiettivo della terapia omeopatica non deve essere eradicare la malattia, ma renderla una alleata che ci fa comprendere sempre a che punto ci troviamo e cosa possiamo fare di più o di meno, per dare all'animale una buona qualità di vita.
L'aspetto dinamico della malattia varia con il mutare delle condizioni fisiche, ambientali e psicologiche del paziente e può riaffacciarsi in determinati periodi della vita. Questo

non significa che non sia stata curata adeguatamente, ma che è stata bene fino a quel momento e che è sufficiente un piccolo stimolo omeopatico per riportare il paziente al suo stato di benessere, considerando sempre che si tratta di una malattia cronico-degenerativa.
L'omeopatia riserva sempre grandi soddisfazioni, se viene seguita la metodologia di base.
Noi veterinari omeopati possiamo dimostrare, attraverso la cura degli animali, che esiste un modo di affrontare la malattia che non segue lo schema riduzionista di causa-effetto e che curare un animale non significa solo far scomparire dei sintomi, ma prendersi cura del loro benessere. Questo è il motivo per cui molti proprietari, come il caso in questione, ricorrono alle cure omeopatiche anche per sé stessi, dopo aver constatato gli effetti sul loro animale e con quanta cura l'omeopata si prende carico del caso.
Dal punto di vista sistemico la salute non è solo di pertinenza medica, e non è semplicemente né l'assenza, né il contrario della malattia. Un animale è un sistema vivente e come tale è un sistema complesso, è parte integrante dei suoi contesti di appartenenza e la sua condizione psicofisica è indicativa dello stato di salute del sistema complessivo.
La salute, che si colloca in un contesto culturale e sociale, diventa una esperienza soggettiva e relazionale che riguarda l'equilibrio dinamico di un sistema vivente, e perché ciò possa essere mantenuto nel tempo bisogna che il sistema stesso sia flessibile.
In termini di cura degli animali, significa utilizzare una medicina dinamica, non di protocollo, che presta attenzione al paziente e non solo alla malattia, che sa modificarsi nel tempo in base alla risposta dell'energia vitale e che si avvale di pensiero sistemico, di interdisciplinarità, di pensiero critico, di pazienza, di curiosità, di ricerca e del riconoscimento dell'alterità.

PROSPETTIVA DEL DETENTORE

Scrive la proprietaria: *Con il cambio di medico e di terapia, passando dalle cure elargite presso la clinica alle sue, prima di tutto Nina ha guadagnato sin da subito una maggiore serenità: durante il viaggio in macchina si lamentava dalla partenza da casa e fino a quando passavamo davanti alla clinica, per smettere una volta superato quel posto. Mi sono rasserenata anche io vedendo che Nina non era più terrorizzata e che iniziava a rilassarsi sempre di più, quindi posso affermare che entrambe abbiamo avuto giovamento da questo cambio di terapia e di approccio. Dopo il cambio di terapia i miglioramenti sono stati presto visibili, mentre in precedenza le manifestazioni avevano continuato a peggiorare per estensione e durata, e a ripresentarsi sempre più spesso e in maniera più aggressiva. Una volta iniziata la terapia omeopatica le lesioni si sono manifestate con intervalli di tempo sempre più diluiti e ogni volta con minore vigore, fino a sfumare in qualche lieve manifestazione isolata e di breve durata. Le ricordo anche che Nina ha sempre preso molto volentieri i rimedi da lei prescritti, fatto che ha contribuito a ridurre il suo carico di stress, e che ancora oggi quando mi vede preparare una siringa con acqua mi viene subito vicino mettendosi in posizione per ricevere qualche rimedio.*

ELENCO DELLE ABBREVIAZIONI
FeLV: Leucemia Infettiva Felina

CONFLITTO DI INTERESSI
L'autore dichiara che non sussistono conflitti di interessi economici o di altra natura.

RINGRAZIAMENTI
Ringrazio il gruppo CAREVET: Dr.ssa Roberta Sguerrini, Dr. Enio Marelli, Dr. Andrea Martini, Dr.ssa Elisabetta Zanoli, Dr. Marco Caviglioli, Dr.ssa Manuela Sanguini, Dr.ssa Marta Rota, la proprietaria della gatta Sg.ra Silvia Ottaviano, il collega Dr. Vincenzo Vertucci.

BIBLIOGRAFIA/SITOGRAFIA
Boericke, W., Materia Medica Omeopatica, HMS, 1998

Boericke, W., M, Compendio dei principi di Omeopatia, Edizione Scuola Superiore Internazionale di Medicina Veterinaria Omeopatica "Rita Zanchi",1995, Cortona (Ar)

Colangeli R., Caso clinico di stato ansioso intermittente causa di complesso granuloma eosinofilico in un gatto Supplemento (Dicembre 2005) a Veterinaria, Anno 19, n.4, Agosto 2005

Fagone, G, Organon dell'arte del guarire, Salusinfirmorum, 2010

Federico, P, Manuale di Omeopatia, Irmso,2001, Roma

Federico, P., Marasca G., Hahnemann I Miasmi e le LM

Fondati A., Bardagì Il complesso granuloma eosinofilico felino – Quaderni di dermatologia, Anno 8, n.1, Giugno 2003

Ghatak, N., Malattia cronica La causa e la cura, Edizioni Omit, 1985

L.U.I.M.O., Le lezioni di T.P. Paschero alla L.U.I.M.O., CE.M.O.N.,1996, Napoli

Kent J.T., Lezioni di Omeopatia, CE.M.O.N. Editrice,1993, Grumo Nevano (Na)

Kent J.T., Lezioni di materia medica omeopatica, vol 1 e vol 2, 1994, Nuova Ipsa Editore, Palermo

Scarampella F., Complesso granuloma eosinofilico felino Medicina Felina, Anno 3, n. 2, Dicembre 2003

Sitografia
https://www.ncbi.nlm.nih.gov Hopke K., Sargent S., Novel presentation of eosinophilic granuloma complex in a cat JFMS Open Rep. 2019 Jul-Dec; 5(2): 2055116919891548.Published online 2019 Dec 16

https://journals.sagepub.com/ Feline Eosinophilic Granuloma Complex (ITIES): Some clinical clarification, Laura Buckley and Tim Nuttall, Journal of Feline Medicine and Surgery

CONSENSO
È stato ottenuto il consenso scritto della proprietaria.

CONTRIBUTO DEGLI AUTORI
L'autore è unico.

MATERIALE ICONOGRAFICO
Il materiale iconografico è originale e di proprietà dell'Autore.